UEBER PARAMYLOIDOSE

(Beschreibung zweier Fälle)

Mit 5 Abbildungen und einer Tabelle im Text

Inaugural-Dissertation

zur Erlangung der Doktorwürde der Zahnheilkunde
der medizinischen Fakultät der Universität Basel

vorgelegt von

Arnold Widmer

von Basel

BASEL - BUCHDRUCKEREI ZBINDEN & HÜGIN - 1942

Aus dem Pathologischen Institut der Universität Basel
(Vorsteher: Prof. Dr. A. Werthemann)
Arbeit unter Leitung von Herrn Prof. Dr. med. F. Roulet

UEBER PARAMYLOIDOSE

(Beschreibung zweier Fälle)

Mit 5 Abbildungen und einer Tabelle im Text

Inaugural-Dissertation

zur Erlangung der Doktorwürde der Zahnheilkunde
der medizinischen Fakultät der Universität Basel

vorgelegt von

Arnold Widmer

von Basel

BASEL - BUCHDRUCKEREI ZBINDEN & HÜGIN - 1942

Von der medizinischen Fakultät der Universität Basel genehmigt auf Antrag von Herrn Prof. Dr. *F. Roulet*

Tag der Promotion: 10. Juli 1941.

R. UNIV.
BIBLIOTHEEK
LEIDEN

Die Amyloidose, die auf Grund einer chronisch eiternden Erkrankung entsteht, ist allgemein bekannt. Im Gegensatz zu ihr ist die Paramyloidose eine viel seltenere Erkrankung und unterscheidet sich in vielen Fällen von ihr. Mit der Bezeichnung Paramyloidose wird nicht etwa ein morphologisch und pathogenetisch scharf umgrenztes Krankheitsbild — wie bei der Bezeichnung typische Amyloïdose — umschrieben, sondern es werden unter diesem Namen eine Fülle verschiedener Formen zusammengefaßt. Die Abweichungen wurden von *Lubarsch* durch folgende 5 Punkte gekennzeichnet:

1. Völliges Verschontbleiben der sonst stark bevorzugten Organe und Gewebe (Milz, Leber, Nebennieren, Darmschleimhaut, Speicheldrüsen).
2. Starke Bevorzugung und ungewöhnliche Mächtigkeit der sonst gar nicht oder nur gering beteiligten Organe (Herz, Lunge, quergestreifte und glatte Muskulatur, Haut, seröse Häute usw.).
3. Knötchen oder gar knotenförmige Beschaffenheit der Ablagerungen.
4. Mehrfache Abweichungen im Ausfall der kennzeichnenden Reaktionen.
5. Fehlen einer nachweisbaren Grundkrankheit.

Alle Krankheiten, welche in diesen Punkten übereinstimmen, können als atypische Amyloidosefälle bezeichnet werden.

Picchini und *Fabris* haben im Jahre 1930 die Bezeichnung Paramyloidose vorgeschlagen.

In der Folgezeit erkannte man, daß mit der Bezeichnung Paramyloidose nichts gewonnen war, da es sich ja um einen Sammelbegriff von Krankheitsformen handelte, deren Aetiologie vollständig im Dunkeln lag. *Strauß* führte nun eine neue Einteilung ein. Er charakterisierte alle Amyloiderkrankungen lediglich durch die Summe ihrer Merkmale und kam zu folgendem Resultat:

A. Ablagerungsort:
1. pericapillär, periglandulär = Amyloidose,
2. vasomuskulär, mesenchymal = Paramyloïdose,
3. tumorförmig = tumorförmiges Amyloid.

B. Ausbreitung:
1. allgemein,
2. teilweise,
3. lokal.

C. Organbeteiligung:
regulär oder irregulär.

D. Färbbarkeit.

1. orthochrom (sämtliche Färbungen typisch),
2. Hypochrom (Fehlen einiger Färbungen oder atypischer Ausfall),
3. achrom (Fehlen sämtlicher Färbungen).

Strauß schlägt dann aber folgende für die Namengebung praktischeren Begriffe vor:

1. *Typische Amyloidose.*
Orthochrome, pericapilläre, periglanduläre Amyloidose mit regulärer Verteilung und Grundkrankheit.

2. *Atypische Amyloidose.*
Alle Formen außer 1 und 4 mit Angabe der Abweichung.

3. *Paramyloidose.*
Fälle mit mesenchymaler vasomuskulärer Amyloidose, ferner die häufiger zu beobachtenden Mischformen mit teilweise typischer oder tumorförmiger Ablagerung.

4. *Tumorförmige Amyloidose.*

Es sollen in der Folge 2 Fälle solcher atypischer Amyloidosen aus dem Material der path. anat. Anstalt der Universität Basel beschrieben werden, die z. T. durch besondere Eigentümlichkeiten gekennzeichnet sind, um dann mit Hilfe der gewonnenen Ergebnisse und der Angaben des Schrifttums zu einer Analyse der sogenannten Paramyloidose zu gelangen.

Fall 1.

Es handelt sich um eine Frau im Alter von 62 Jahren.

Vorgeschichte.

Im Juli 1931 Kropfoperation. Im September 1931 wird Pat. wegen Gallenleiden in die chirurgische Klinik eingeliefert, aber nicht operiert. Laut chir. Krankengeschichte wurde röntgenologisch ein Stein festgestellt. Seither hatte sie ständig Schmerzen im Oberbauch, jedoch nicht so stark, daß sie zum Arzt gegangen wäre. Seit vielen Jahren leidet sie an Rheumatismus. Seit August 1938 machen sich mannigfaltige Schmerzen bemerkbar. Im Vordergrund stehen Abdominalbeschwerden, die weniger als Schmerz, sondern als Druck, Brand, Stiche ge-

schildert werden. Gelegentlich tritt auch Magenbrennen auf, sehr häufig Brechreiz.

Eintritt in die chir. Klinik am 29. 9. 38.

Status.

Pat. macht sehr matten Eindruck. Sensorium frei, o. B. Ernährungszustand etwas herabgesetzt. Hautfarbe blaß, adipös, feucht, guter Turgor. Nervenendstämme nicht druckempfindlich. Am Hals Operationsnarbe von Strumectomie, sehr gut verheilt. Wirbelsäule gerade, o. B. Thorax symmetrisch, Spontanschmerz und geringe Druckempfindlichkeit am rechten Rippenbogen. Atmung regelmäßig, unauffällig.

Abdomen adipös, etwas meteoristisch aufgetrieben, schlaff, keine Druckdolenz. Blase stark gefüllt. Leber 2 Querfinger unterhalb des Rippenbogens nicht sicher palpabel. Milz nicht vergrößert. Inguinale Lymphdrüsen nicht tastbar. Genitalien äußerlich o. B. Extremitäten keine Oedeme, keine Varizen, keine groben Sensibilitätsstörungen.

Herzaktion regelmäßig, Herztöne leise, systolische Geräusche über Spitze und Mitralis. Puls regelmäßig.

Pat. klagt über starke Abmagerung, Herzbeschwerden beim Treppensteigen, Jucken in der Brust, ziemlich hartnäckige Verstopfung. Pat. hat Mühe, Wasser zu lösen, schlechten Appetit und häufige Nachtschweiße.

Blutbild.

Haemoglobin	= 92 %
Erithrocyten	= 4,704 M.
Index	= 0,98
Leukocyten	= 9200
segmentkernige	= 46,7 %
stabkernige	= 1,7 %
Myelocyten	= —
Eosinophile	= 2,3 %
Basophile	= 1,0 %
Lymphocyten	= 40,7 %
Plasmazellen	= —
Monocyten	= 7,7 %

Diastasebestimmung ergab Pankreasschädigung.

Am 3. 11. 38 Operation: Cholezystotomie.

4. 11. 38 starke Zyanose des Gesichts. Schwere Dyspnoe. Kreislauf schlecht. Pneumonie? Embolie? Exitus letalis.

Klinische Diagnose: chron. eitrige Cholecystitis und Cholelithiasis, chron. Pancreatitis, Mesenteriallymphom, Aspirationspneumonie.

Pathologisch-anatomische Untersuchung.

Auszug aus dem Sektionsbericht (S-Nr. 933/38):

Leiche einer Frau von mittlerer Größe in leicht adipösem Ernährungszustand. Hautfarbe blaß. Totenstarre ausgebildet. Behaarung leicht angegraut. Skleren rein, Pupillen beiderseits in Mittelstellung. Oberkiefer zahnlos, im Unterkiefer finden sich noch einige Stummel. Am Halse verläuft eine alte Kropfoperationsnarbe. Ueber dem Abdomen befindet sich rechts neben der Medianlinie verlaufend eine 18 cm lange mit Knopfnähten frisch verschlossene Operationswunde, in der Gazetampons stecken. Es ist hier der Fundus der Gallenblase eröffnet, eingenäht. Rechts und links symmetrisch in den abhängigen Bauchpartien je 2 verschorfte geschwürartige Bildungen. An den Knöcheln leichte Oedeme. Eröffnung des Abdomens: Die oberen Partien des fettreichen Netzes sind mit der Operationswunde fest verklebt und durchblutet. Die Tampons führen in die Gegend des Pankreas. Das Pankreas ist von mittlerer Größe, eher weich, auf Schnitt o. B., saftreich, mit leichter Fettgewebsdurchwachsung. Der Pankreaskopf zeigt keine Besonderheiten. Ductus choledochus und pancreaticus im Pancreaskopf zeigen weder Tumorbildungen noch Steineinschlüsse. In der Gallenblase finden sich kirschgroße, ziemlich feste runde Konkremente von bräunlicher Farbe, jedoch engen sie das Lumen nicht total ein. Aus der Wand fließt bei Druck noch etwas eitrige hellgelbe Flüssigkeit. Wand der Gallenblase stark verdickt, gänzlich bindegewebig umgebaut, von weißglänzender Farbe. Verwachsungen sind zwischen Leber, Pankreas und Duodenum nirgends festzustellen. Fettgewebe in der Umgebung des Pankreas knotig verdickt, ohne daß sich größere Drüsen feststellen lassen. Zwerchfellstand rechts und links im 4. ICR. Die Leber schneidet mit dem Rippenbogen ab, die Milz ist leicht vergrößert von auffallend fester Konsistenz.

Das *Herz* ist etwas größer als die Faust der Leiche, auf der linken Seite gut kontrahiert; das rechte Herz erweitert, eher schlaff. Auf Schnitt findet sich flüssiges und geronnenes Blut. In der Lungenschlagader keine größeren Emboli. Pulmonalis und Tricuspidalis zart. Das foramen ovale geschlossen. Die Mitralis am Schließungsrande leicht verdickt, die Sehnenfäden schlank, der linke Vorhof zeigt starke Fibrose des Endocards. Die Aortenklappen spielen gut im Wasserstrahl, die Aorta in ihrem Verlauf nur leicht arteriosklerotisch verändert. Die Kranzgefässe zeigen beidseits deutliche Sklerosierung, ohne starke Verengung des Lumens. *Die Herzmuskulatur ist fest, auffallend glänzend, von gelbrötlicher Farbe, eher trocken.* Im rechten Herzohr findet sich ein kleiner Thrombus.

Die *Lungen* zeigen beide auf Schnitt vermehrten Blutgehalt, die Anthrakose ist ziemlich stark ausgebildet. Beidseits finden sich an verschiedenen Stellen frische infarzierte Bezirke von dunkelroter Farbe bei noch unscharfer Abgrenzung; entsprechende Lungenarterienäste zeigen Verschluß durch embolische Pfröpfe. Sonstige Infiltrationen lassen sich in den Lungen nirgends feststellen. Die Bronchien zeigen starke Rötung und schleimeitrigen Belag. Die Lungengefäße sind zart, die Lymphknoten stark anthrakotisch, jedoch ohne circumscripte Veränderungen.

Halsorgane: Die Zunge zeigt kräftige Follikelzeichnung, Tonsillen mittelgroß, hellrötlich, ohne Pfröpfe. Die Speiseröhre zart und glatt, ohne erweiterte Venen. Die Luftröhre weist besonders im unteren Abschnitte gerötete Schleimhaut auf; hier und im Kehlkopf keine Besonderheiten. Die Schilddrüse liegt in einem stark narbig verschwielten Gewebe und läßt sich nur mit Mühe herausschälen. Sie ist klein und besteht hauptsächlich aus mittelgroßen kolloidreichen Knoten.

Die *Milz* zeigt schlaffe Kapsel, auf Schnitt erweist sich die Konsistenz sehr fest, Schnittfläche ganz glatt. Man kann über die dunkle Schnittfläche regelmäßig verteilt die grauglänzend umgewandelten Follikel erkennen. Trabekelzeichnung sehr undeutlich vorhanden.

Die *Leber* ist schlaff, die Kapsel zart, auf Schnitt das Gewebe deutlich dissoziiert, saftreich, auch der Blutgehalt leicht vermehrt. Die Zentralvenen deutlich erweitert. Das Parenchym verfettet, der Läppchenbau symmetrisch. Die Glisson'schen Scheiden nicht besonders auffallend.

Die *Nebennieren* sind beidseits fest, die Rinden gelb bis grau, Pigmentzone bereits vorhanden, das Mark hellgrau.

Die *Nieren* beidseits eher groß, weich, auf Schnitt die Rinde breit, gegen das Mark mäßig scharf abgesetzt. Nierenbecken zart, schlank. Ureteren ebenfalls schlank.

Die *Harnblase* zeigt an der Hinterwand zwei kleine, ganz oberflächliche, ziemlich scharf abgegrenzte Geschwürchen; sonst ist die Wand blaß. Balkenzeichnung nicht ausgesprochen. Der Uterus zeigt auf Schnitt blasses Endometrium, die Muskelwand ohne Knoten.

Beide *Ovarien* sind sehr klein, derb und von weißer Farbe. Auf der rechten Seite findet sich eine kirschgroße, mit klarem Inhalt gefüllte Cyste des Parovars.

Magendarmkanal: Rectum und Ileum enthalten ganz dünnflüssigen Kot; die Darmwandungen sind mitteldick, die Schleimhaut etwas gequollen, es lassen sich nirgends Geschwüre oder sonstige Blutungen feststellen. Der Appendix zeigt bis zur Spitze ein weites Lumen. Der Dünndarm ist ebenfalls durchgängig,

ohne besondere Veränderungen. Der Pylorus ist kräftig entwickelt. In der Magenschleimhaut finden sich im Fundus punktförmige Blutungen, die jedoch nicht sehr ausgedehnt sind. Geschwüre oder Narben lassen sich nicht feststellen.

Der *Schädel* sägt sich mittelschwer, die Dura läßt sich vom Schädeldach abziehen. Das Gehirn besitzt eine starke Pia; basale Blutleiter und Hirngefäße o. B. Auf Schnitt regelrechten Blut- und Saftgehalt. Die Ventrikel sind mittelweit, die Kerne der Stammganglien blaß, ohne besondere Veränderungen. Kleinhirn symmetrisch, Brücke und verlängertes Mark o. B.

In den *Venae iliacae* finden sich bis in die Cava reichend beidseits der Wand kaum anhaftende thrombotische Bröckel.

Organgewichte:

Länge	162 cm	Milz	200 g
Gewicht	67 kg	Nieren	305 g
Herz	440 gr	Leber	1610 g
l. Lunge	580 g	Gehirn	1240 g
r. Lunge	625 g	Schädel	34/173 mm
Schilddrüse	20 g	Pancreas	65 g

Sektionsdiagnose.

Multiple kleine Lungenembolien aus Thrombose der Iliacalvenen, Thrombose der Pfortader. Status nach Laparotomie mit Zeichen vorgenommener Cholecystotomie wegen chronisch eitriger Cholecystitis und Cholelithiasis. Acute und chronische Stauung der Lungen. Leichte Kompression der Lungen durch schwachen Zwerchfellhochstand infolge Ileus und leichter fibrinöser Peritonitis. Amyloidose der Milz, Sagomilz. Paramyloidose des Herzmuskels mit Schwielenbildung und Verfettung. Oedem und Stauung der Leber. Fettsucht mäßigen Grades. Beginnende haemorrhagische Infarcte der Lungen, alte bindegewebige Verwachsung des rechten Unterlappens. Zeichen früher vorgenommener Kropfoperation. Rechtsseitige Parovarialcyste. Hydropericard (100 ccm). Endocardfibrose des rechten Herzohres.

Histologischer Befund.

Herzmuskel.

Die Herzmuskelfasern werden durch glasige, z. T. bandförmige, z. T. mehr knotige Massen auseinandergedrängt. Diese Massen weisen alle eine Amyloidreaktion auf, sowohl bei der Methylviolettfärbung, als auch bei der Kongorotfärbung. Zwischen diesen beiden Farbreaktionen besteht jedoch ein Unter-

schied: die Kongorotfärbung fällt stärker aus, als die Methylviolettreaktion.

Die mehr knotenförmigen größeren Amyloidmassen sind im Gebiete der Arterien abgelagert. Man trifft sie z. T. in der ganzen Wand bis nahe an die Intima heran, von spärlichen, großen Fibroblasten oder Muskelzellen durchsetzt, wobei dann eine mehr lamellöse Struktur erkennbar ist. Zwischen den Lamellen des Amyloids können hin und wieder die Gerüstfasern der Gefäßwand noch darstellbar sein. An andern Stellen ist dies nicht mehr möglich und die ganze Arterienwand ist dann homogenisiert. Die Amyloidreaktion erscheint an ein und derselben Arterienwand fleckig, die Ablagerung betrifft demnach nur einzelne Strecken. Neben dieser streng an die Gefäße gebundenen Amyloidablagerung findet sich in der Adventitia und im lockeren Bindegewebe um die Gefäße herum eine weitere Ablagerungsart, die manchmal knotenförmig die kleinen Venen umsäumt und sich im Bindegewebe weiter unregelmäßig schollig und vielfach bandartig festsetzt. An den kleinen Venen bestehen hin und wieder sehr deutliche und ausgedehnte Wucherungen der Endothelien. Diese mehr perivasculäre Ablagerung verbindet sich mit einer weiteren, sehr viel ausgedehnteren Amyloidose des Herzmuskels selbst. Die Herzmuskelfasern liegen nur in Form von unregelmäßigen, miteinander verflochtenen, mehr oder weniger großen Bündeln, zwischen denen ein Geflecht von Amyloidbändern abgelagert ist. Bei der Darstellung von Bindegewebsfibrillen mittels Versilberung sieht man, wie die Stützpfeiler der großen kollagenen Fasern zuweilen noch erhalten sind, während die Gitterstrukturen auseinandergerissen werden, z. T. nur noch pinselförmig auslaufen oder auch in den Amyloidbändern eingeschlossen zur Darstellung gelangen. Das Amyloid hat hier eine ausgesprochene Bänderform angenommen, die sich ziemlich deutlich und auch mehr oder weniger regelmäßig an die praeformierten bindegewebigen Gerüste niedergeschlagen hat und diese umsäumt. Es sind auch die Fibroblasten bzw. die Kerne der Sarcolemmschläuche noch in diesem komplizierten Bändersystem erhalten. Daneben trifft man mehr oder weniger zahlreiche kümmerliche Reste von Muskelfasern mit einem Kern, der allmählich zugrundegeht und um welchen herum Lipofuscinkörner liegen. Im großen und ganzen sind die Herzmuskelfasern stark verfettet. In Querschnitten läßt sich sehr deutlich beobachten, wie die Herzmuskelfaser von einem breiten Amyloidband umgeben wird, und wie infolge der Verbreiterung des Interstitiums die Muskelfaser allmählich durch den Ring derart eng umgeben wird, daß sie zugrunde geht. Das ist z. B. im Bereich der Papillarmuskeln und des Trabekelsystems außerordentlich eindrucks-

voll. Zwischen der Amyloidablagerung der Gefäßwand und derjenigen des interstitiellen Gewebes bestehen eigentlich keine deutlichen Uebergänge.

Nirgends ist Amyloid in den Fasern des Herzmuskels selbst eingelagert. Auffällig ist bei Sudanfärbung die oft sehr starke Affinität des Gefäßamyloids für den Farbstoff: Dort, wo Gefäße von einem dichten und breiten Amyloidring umschlossen sind, wobei oft fast keine Lichtung mehr erhalten bleibt, färbt sich die amyloide Masse gelborange mit Sudan III, während die im Interstitium gelegene Masse blaßgelblich erscheint.

Mit dem interstitiell abgelagerten Amyloid hängt eine schwere *Amyloidose des epicardialen Fettgewebes* zusammen. Sie geht hier ebenfalls mit der Ablagerung an den zarten bindegewebigen Gerüsten des Fettgewebes einher, wobei die Kapselschicht der Fettzellen im Haematoxylin-Eosin oder Kongorotpräparat stark verbreitert aussieht. Im Gitterfasernpräparat sieht man dagegen, daß die körbchenartigen Geflechte um die Fettzellen herum durch die Ablagerungen nur selten gelitten haben, höchstens werden hin und wieder die zarten bindegewebigen Fibrillen in Stücke aufgelöst und dicht nebeneinandergedrängt und zu kleinen Haufen in wirrer Anordnung zusammengewürfelt. Sonst erscheint das Fettgewebe namentlich nach Färbungen mit Anilinblau wie vergröbert, mit sehr starken und homogen erscheinenden Kapseln. Diese Ablagerung ist jedoch keineswegs diffus, denn einzelne Gebiete sind frei und es zeigt das Fettgewebe hier die übliche Beschaffenheit. Auch hier im Fettgewebe ist das Gefäßsystem von der Amyloidose stark befallen und zwar in derselben Art und Weise wie beim Herzmuskel.

Die Ablagerung im Herzmuskel ist eine diffuse und ausgedehnte und im großen und ganzen bleiben keine Bezirke verschont. Vielfach sind namentlich auch subendocardial überhaupt keine Herzmuskelfasern mehr erhalten. Es ist der Herzmuskel in eine Art von Amyloidscholle umgewandelt.

Auch im Pericard ist auffällig, wie wechselnd das Bild ist. Denn auch hier sind die Gefäßstrecken ganz verschieden befallen: während an größeren Arterien eine schwere Amyloidose besteht, findet man in der benachbarten Arterie überhaupt keine Veränderung. Hier scheinen überdies auch einzelne Venenstämme von der Amyloidose befallen zu sein. Irgendein reaktiver entzündlicher Vorgang kann nirgends beobachtet werden.

Leber.

Bild der Stauungsleber, mit Stauungsatrophie im Zentrum der Läppchen. Hin und wieder starke Dissoziation. Der Aufbau im allgemeinen normal. Im Bereiche einzelner Läppchen

beginnt eine Amyloidose in der üblichen Art und Weise sich bemerkbar zu machen, wobei dünne Bälkchen von Amyloidsubstanz auftreten und sich zu kleinen Schollen verdichten, mit gleichzeitiger Atrophie des Lebergewebes. Die Gefäße, und hier wiederum Arterien hauptsächlich, zeigen eine starke Amyloidose, wobei die ganze Wand, namentlich die Media, betroffen wird. In der Glissonschen Scheide befindet sich kein Amyloid. Auch in den Wänden der Vena portae kann man größere und kleinere Amyloidschollen bis dicht unter die Intima beobachten. Nirgends ist eine Intimawucherung feststellbar. Das Amyloid, welches in den Arterien abgelagert ist, zeigt wie übrigens auch dasjenige der Vena portae eine starke Affinität für Sudan. In der Vena portae ist die Media allein lipoidhaltig, hingegen ist in den Arteriolen und Arterien die Lipoidablagerung bis unter die Intima zu verfolgen. Die kleineren Arterienstämme und die Arteriolen sind meistens frei von irgendwelchen Veränderungen.

Milz.

Typische grobkörnige Follikelamyloidose nach Art der Sagomilz, teilweise mit einer Pulpaamyloidose zwischen den einzelnen Follikeln kombiniert, so daß diese durch mehr oder weniger breite Brücken oder Stränge in ganz unregelmäßiger Weise verbunden sind. Die Amyloidreaktionen fallen hier positiv aus. Im Bereich der Trabekel sind die Venen frei von Amyloid. Auch einzelne Arteriolen und Arterien lassen ebenfalls keine Ablagerungen beobachten. Es herrscht vielmehr der Typ der Gerüstamyloidose vor, so wie man sie in den typischen Fällen trifft.

Niere.

Es besteht hier wiederum eine ausgesprochene Gefäßamyloidose, welche stark wechselt: z. T. sind auch hier Gefäßstrekken vollständig verschont, während andere wiederum schwere Veränderungen erkennen lassen. Insbesondere scheinen die Arteriolen von Amyloid befallen zu sein oder auch ganz elektiv einzelne Strecken der Bowmannschen Kapsel. Die Glomeruli jedoch sind intakt und es ist im allgemeinen die Amyloidablagerung in der Gefäßwand sehr viel geringfügiger, als in den bisher beschriebenen Organen. Im lockeren Bindegewebe des Nierenbeckens, namentlich um die Verzweigung der Nierenvene herum, ist wiederum schollenförmig oder bandförmig Amyloid abgelagert. Dieses Amyloid umhüllt und zerdrückt kleine Kapillaren. Das Gerüst ist erhalten und nur durch die Ablagerung des fremden Stoffes vergröbert. In der Arteria renalis finden sich nur fleckige, kleine Schollen in der Media zwischen den Muskeln.

Nebenniere.

Geringfügige Amyloidose des Gerüstes, namentlich in der Rinde. Starke Amyloidose des umgebenden Fettgewebes, ganz besonders um dünne Venen und Praekapillaren herum: es ist hier sehr deutlich festzustellen, wie das Grundhäutchen durch die Amyloidablagerung stark aufgequollen erscheint. Die Intima, die nur aus einer einzigen Endothellage besteht, ist zart, geradlinig, die Zellen unversehrt, während rings herum ein mehr oder weniger breiter Saum von glasigen Amyloidmassen gelegen ist. Diese Massen umformen das lockere Bindegewebe und Fettgewebe, wie wenn sie die Interstitien ausfüllen würden. Man trifft denn auch hier grobe, z. T. maulbeerartig zusammengelegene Schollen, sowie auch kleine Tropfen oder breitere Bänder mit tropfenförmigen oder pilzartigen Vorsprüngen um die kleineren Gefässe herum. Eine Wucherung der Innenhaut ist hier nirgends festzustellen, ebensowenig ist eine entzündliche Reaktion feststellbar.

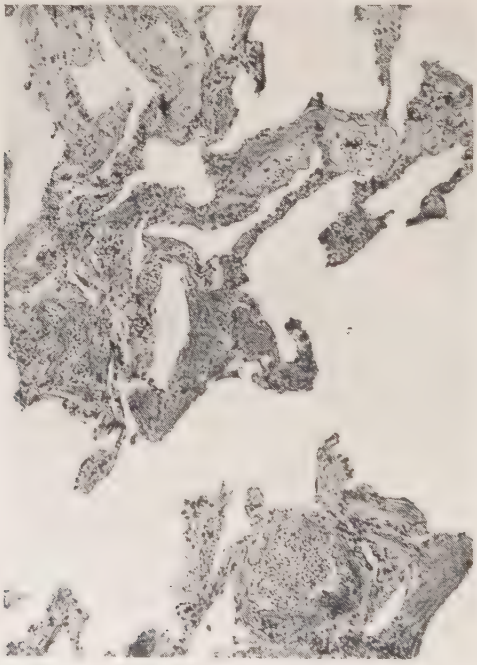

Abbildung 1

Lungen: Teils in Schollen, teils in Spangen abgelagertes Amyloid der Alveolensepten. Amyloidose der kleinsten Arteriolen- und Kapillarenwände.

Lunge.

Aeußerst schwere Amyloidose des ganzen Lungengerüstes: keine Alveolenwand ist frei davon. Man hat an manchen Stellen den Eindruck, daß sich die Masse an das elastische Gerüst selbst abgelagert hat, während an anderen Stellen sich mehr eine Ablagerung an den Muskelfasern zeigt. An vielen Stellen bestehen knospenförmige, keulenartig geformte Sprossen, welche von der Alveolenwand in die Lichtung des Hohlraumes hineinragen. Sie besitzen an ihrer Extremität eine größere Amyloidscholle. Um die großen Gefäße herum, in der Wand der Arterien und der Arteriolen, sowie auch in der Wand der Lungenvene, ist Amyloid überall sehr stark abgelagert. In der Lungenvene ist die Ablagerung wiederum mehr schollenförmig, in den Venen mehr bandartig. In den Arterien trifft man ebenfalls eine beginnende Ablagerung an der Adventitia-Mediagrenze. Im Bereich einzelner Infundibula liegen unterhalb der Epithels runde Amyloidschollen nebeneinander, hin und wieder von einer Kapillare umsäumt oder überschichtet. Diese Körnchen reihen sich dann perlschnurartig an der Gabelungsstelle des Bronchiolus respiratorius an.

Die Amyloidreaktion fällt hier im allgemeinen an den Gefäßen stärker positiv aus als sonstwo.

Lungenarterie.

Keine Amyloidose. Eine solche ist nur in den Vasa vasorum vorhanden.

Pankreas.

Das Organ ist stark fettdurchwachsen, das Bindegewebe leicht vermehrt, die Inseln zahlreich. Im Fettgewebe finden sich zwischen den einzelnen Pankreasläppchen schwere Amyloidablagerungen etwa in derselben Art und Weise, wie im Epicard. Auch hier in den Gefäßen fleckenartiges Auftreten der Amyloidose, wie sie in den andern Organen immer wieder zum Vorschein kam. Wiederum ist hier auffällig, daß die Venen im großen und ganzen stärker befallen sind und als große, breite Amyloidringe imponieren. In den Arterien dagegen liegt die Substanz in den Außenpartien der Media. Hin und wieder erscheint die Ablagerung bandförmig, meistens sind es jedoch kleine Schollen, ohne größere Zusammenhänge. An den Arteriolen und am Kapillargerüst, im interacinösen und intraacinösen Gewebe, ist nur äußerst selten ein amyloidumgewandeltes Haargefäß vorhanden, mit Ausnahme von solchen Stellen, die unmittelbar an das Fettgewebe angrenzen.

Halslymphknoten.

Starke schiefrige Induration. In den Randteilen, wo noch lymphatisches Gewebe vorhanden ist, zeigt sich stärkste Amyloidose des Gerüstes, z. T. auch des Kapselgewebes. Die Gefäße des Lymphknotens bleiben dagegen verschont.

Der vorliegende Fall bietet das Bild sowohl einer allgemeinen Amyloidose, als auch einer Paramyloidose bei einer 62jährigen Frau. Typische Amyloidablagerung zeigt sich in der Leber und in der Milz. Die Paramyloidose ist gekennzeichnet durch eine außerordentlich starke Ablagerung im Herzmuskel. Weiterhin finden sich Paramyloidablagerungen in der Lunge, — wo eine äußerst schwere Amyloidose des Lungengerüstes auftritt —, dann in Niere, Nebenniere, Pankreas und Hiluslymphknoten.

Fall 2.

Vorgeschichte.

62jähriger Mann,
in den letzten Jahren ständig mehr oder weniger starke Herzbeschwerden. Pat. mußte wegen cardialer Atemnot aufrecht sitzen und hatte oft geschwollene Beine.

Anamnese.

Familie o. B. Vor 14 Tagen Beginn mit Schmerzen auf der rechten Halsseite. Anfänglich keine Temperatursteigerung. Im Hals keine Rötung und keine Beläge der Mandeln, keine Schluckschmerzen. Auftreten einer Schwellung im Bereich der rechtsseitigen Parotis und an der rechten Halsseite vom Kieferwinkel nach unten reichend. Allgemeinzustand anfänglich gut. Die Schwellung nimmt zu, gleichzeitig verstärken sich die Schmerzen. Es stellt sich Temperatursteigerung bis auf 38° ein. Der Hausarzt wird zugezogen, der einen Absceß feststellt und eine stichförmige Inzision unterhalb des rechten Kieferwinkels in der Höhe der Schwellung macht. Es entleert sich reichlich stark stinkender Eiter. Täglich Verbandwechsel und Auflegen von Antiphlogistineumschläge. Pat. fühlt sich müde und abgeschlagen. Kein Schüttelfrost.

Am 14. 4. 40 nachmittags beim Verbandwechsel durch die Ehefrau sei es zu einer ziemlich starken Blutung aus der Inzisionswunde gekommen, wobei „das etwas gespritzt habe". Allmählich sei die Blutung zurückgegangen. Kurz danach stellte sich erschwerte Atmung ein. Diese nahm allmählich bedrohlichen Charakter an, so daß die Angehörigen befürchteten, der Mann könne ersticken. Sofort Einlieferung in die Ohren-Nasen-

Abteilung des Bürgerspitals. Die erste Untersuchung zeigt einen stark dyspnoeischen älteren Mann mit keuchender Atmung, raschem, aber regelmäßigen und mittelstarken Puls. Auf der rechten Halsseite eine starke Schwellung mit kleiner, höchstens 1 cm langen Inzisionswunde unterhalb des rechten Kieferwinkels. Aus ihr sickert dunkelgefärbtes Blut. Ebenfalls geschwollen ist die rechte Gesichtshälfte bis hinauf zum Auge, Lidoedem rechts. Pat. ist bei klarem Bewußtsein. Untersuchung des Halses innen zeigt, soweit zu überblicken ist, ein starkes Oedem des Pharynx und des Larynx. Es wird sofortige Nottracheotomie angeordnet.

Lagerung auf den Operationstisch, beim Abdecken mit sterilen Tüchern gibt Patient noch absolut klare Antwort auf Befragen. Plötzlich einige forcierte Atemzüge, dann Erblassen und Kollaps. Atmung und Puls setzen vollständig aus. In diesem Zustand wird sofort die Trachea freigelegt und inzidiert. Einlegen der Kanüle und künstliche Atmung. Der ganze Eingriff dauert höchstens 2 Minuten. Fortsetzen der künstlichen Atmung, Verabreichen von Coramin bringt keinen Erfolg mehr.

Klinische Diagnose.

Halsphlegmone rechts, fragliche Halsgefäßarrosion, Glottisoedem, Asthma cardiale.

Sektionsprotokoll.

Auszug aus dem Sektionsbericht (S-Nr. 427/40).

Leiche eines fettsüchtigen, ziemlich großen, älteren Mannes in allgemeiner Totenstarre. Die Haut ist blaßrötlich marmoriert. Die Augen sind geschlossen, die Bindehäute trüb. Rechts ist die Pupille mittelweit, rund, links obliteriert und an ihrer Stelle findet sich eine weißliche unregelmäßig begrenzte, wahrscheinlich im Bereich der Linse liegende Trübung. Die Mundschleimhaut ist blaß, am Hals finden sich viele Blutunterlaufungen, sowie eine in der Mittellinie verlaufende 6,5 cm lange, weit klaffende Wunde. 3 cm vom linken Ohrläppchen, in der Gegend des Kieferwinkels besteht eine schlitzförmige Hautöffnung, aus welcher ein Gazestreifen herausragt. Die Gegend der rechten Parotis und das Halsbindegewebe sind geschwollen und etwas aufgelockert. An den Unterschenkeln leichte Oedeme. Der Körperbau ist im großen und ganzen kräftig.

Bauchsitus.

In der Bauchhöhle finden sich ungefähr 600 ccm einer gelben, etwas trüben Flüssigkeit. Die Leber ist mit der vorderen Bauchwand flächenhaft ziemlich stark verwachsen. Die Serosa der Därme verdickt, weißlich; das große Netz fettreich und an vie-

len Stellen mit der vorderen Bauchwand verlötet. Der Wurmfortsatz schlank, nicht verwachsen. Die Milz nicht sichtbar; sie fühlt sich klein und etwas fest an. Die Leber überragt den Rippenbogen um etwa 3 Querfingerbreiten. Die Rippenknorpel schneiden sich ziemlich leicht, sie zeigen auf dem Schnitt eine braune Farbe und erscheinen brüchig. Das erste Paar ist verknöchert. Nach Entfernung des Brustbeines sinken die Lungen zurück. In der rechten Pleurahöhle findet sich ein Erguß von gelblichroter Farbe, im ganzen sind es ca. 500 ccm Flüssigkeit. Die Pleura ist besonders praevertebral strangförmig verwachsen. Auf der linken Seite ist ein ähnlich gefärbter Erguß vorhanden, ungefähr 900 ccm. Die Pleura ist beidseits zart und glänzend. Die linke Lunge ist nicht verwachsen.

Das *Herz* liegt frei im Herzbeutel, in welchem sich 150 ccm gelber klarer Flüssigkeit befinden. Die Spitze des stark vergrößerten Herzens wird von der kugeligen linken Kammer gebildet. Das Herz enthält hauptsächlich flüssiges Blut. Auf Schnitt sind beide Kammern weit; die linke klafft, ihre Wand ist jedoch ziemlich fest. Pulmonalklappen zart, im Wasserstrahl spielend. Die linke Kammer stark erweitert, ihre Wand starr, namentlich die des Vorhofs, die Innenhaut weiß verdickt. Foramen ovale geschlossen, fossa ovalis sehr tief. Tricuspidalis o. B. Auch der linke Vorhof zeigt eine außerordentlich deutliche Versteifung seiner Wand, an dessen Innenfläche das Endocard nicht nur diffus verdickt ist, sondern zahlreiche erhabene weißliche Stellen erkennen läßt. Die Mitralis ist ebenfalls versteift, die Sehnenfäden leicht verkürzt. Die Papillarmuskeln sind weißlich verdickt. Im Bereiche des Schließungsrandes ist das Endocard manchmal stärker verdickt als sonst. Die Aorta läßt leicht versteifte Klappen feststellen, sie sind jedoch fleckenlos. Die Aorta oberhalb der Klappen nur wenig gelb gefleckt, ebenso die Kranzarterien nur mit wenig gelbweißen Flecken. Der Herzmuskel der linken Kammerwand mißt nur 13 mm in der Dicke. Auf dem Schnitt finden sich zahlreiche unregelmäßige kleine, weiße Flecken, die sich rauh anfühlen und die den Arterienquerschnitten zu entsprechen scheinen. Dieselbe Beschaffenheit findet man auch überall im Bereich des Septums.

Die linke *Lunge* ist zweilappig, die rechte dreilappig, die Lappen zum Teil miteinander verlötet. Pleura glatt, abgesehen von den verwachsenen Stellen. Das Gewebe paravertebral, rechts ziemlich blutreich, feucht, gut lufthaltig, ohne Verdichtungsherde. In den oberen Bezirken finden sich einige mehr dunkelrote und festere Partien. Vorne das Gewebe leicht bräunlich, ebenfalls sehr feucht, ziemlich fest, der Luftgehalt jedoch überall deutlich erhalten. Auch auf der linken Schnittseite ist die Schnittfläche manchmal deutlich braun, das Gewebe fest, die

Unterlappen am Rand komprimiert, luftleer. Die Bronchien enthalten nur etwas Schleim, ihre Schleimhaut ist nicht geschwollen, nur wenig gerötet. Die Lungenarterien sind fleckig, die Lymphknoten stark schiefrig und etwas weich.

Der *Schädel* sägt sich mittelhart. Schädeldach wie üblich geschichtet, von gelblicher Farbe. Die harte Hirnhaut mit der Schädeldachinnenfläche verwachsen. Die weichen Häute leicht verdickt, von mittlerem Blutgehalt, der Feuchtigkeitsgrad ein üblicher. Das Hirn ist eher weich, die Windungen richtig gezeichnet. Die Hirnkammern von gehöriger Weite, ihre Auskleidung zart. Schnitte durch das Kleinhirn zeigen nichts besonderes. Die Hirnsubstanz ist feucht, eher blutreich, ohne herdförmige Veränderungen. Die Schnitte durch die Stammkerne, durch die Brücke und das verlängerte Mark lassen nichts besonderes feststellen. Die Gefäße der Basis sind zart und unverändert.

Die *Milz* ist verwachsen, ziemlich brüchig, vergrößert, das Gewebe auf der Schnittfläche dunkelrotgrau, die Follikel sehr zahlreich, groß, z. T. konfluierend. Die Pulpa ist eine Spur abstreifbar.

Die *Leber* ist vergrößert, an der Oberfläche zeigt sie an Stellen, die nicht so stark verwachsen sind, eine unregelmäßige, leicht grobhöckerige Oberfläche. Auf Schnitt zeigt sich das Gewebe umgebaut, mit unregelmäßig gezeichneten Flecken von gelber bis gelbroter Farbe, mit zentral eingesunkenen dunkelroten Streifen. Im großen ganzen ist es feucht und leicht geschwollen. Die Gallenblase enthält gelbe, trübe, stark schleimige Galle. Das Gallenblasenbett ist stark sulzig. Gallenwege durchgängig.

Die *Nebennieren* sind ziemlich fest, die Rinde ist gelb, leicht fleckig, das Mark breit, grauweiß.

Die linke *Niere* ist mittelgroß, die Kapsel leicht abstreifbar, die Oberfläche dunkelgraurot, mit sehr zahlreichen Eindellungen und Körnelungen. Auf dem Schnitt ist die Rinde etwas schmal. Das Mark ist dunkelviolett, das Nierenbecken zart, mit sehr reichlichen kleinen Blutungen. Am unteren Pol findet sich eine große Cyste. Das Gewebe im ganzen sehr blutreich. Der Befund ist bei der rechten Niere genau derselbe, nur findet sich eine viel kleinere Cyste als links.

Beckenorgane: Die Harnblase enthält etwas trüben Harn, die Schleimhaut dunkelgraurot, Prostata klein, ohne Knoten. Die Samenblasen enthalten gewöhnliche Samenflüssigkeit. Mastdarm leer, seine Schleimhaut ist graurötlich, o. B.

Magendarmkanal: Wurmfortsatz bis zur Spitze durchgängig, enthält harten Kot, die Schleimhaut grau. Im Coecum gelber dünner Brei. Im Dickdarm sonst fast nur grauer Schleim, die

Schleimhaut darunter graurötlich, stark injiziert, ohne herdförmige Veränderungen. Im Bereiche des Coecums einige größere Blutunterlaufungen. Der Dünndarm enthält im unteren Abschnitt gallig gefärbten Chymus. Die Dünndarmschleimhaut geschwollen, auch hier finden sich zahlreiche kleine Blutpunkte in erweiterten Venen. Herdförmige Veränderungen lassen sich nicht feststellen. Der Magen zeigt zahlreiche Faltungen auf der Faltenhöhe; seine Schleimhaut ist im allgemeinen glatt, stark blutreich. Das Pankreas leicht fettdurchwachsen, mittelfest.

Die *Hoden:* der linke mittelgroß, frei in der Hodenscheide. In der Gegend des rechten Hodens findet sich eine etwa mandelgroße, feste Masse, die auf dem Schnitt nur eine hodenähnliche Form erkennen läßt; sie wird von einer bindegewebigen Kapsel abgegrenzt und besteht aus einem gelbbraun körnigen, etwas morschen, wie abgestorbenen Gewebe.

Die *Zunge* ist graurot, auf der rechten Seite findet sich eine unregelmäßige, zackige, von einem roten Hof umgebene Eindellung, die wie eine Bißwunde aussieht. Auch vorne an der Spitze links ist eine kleine tiefe Eindellung mit weißlich verdicktem Rand. Die Speiseröhre ist blaß, leer. In der Gegend der aryepiglottischen Falten ist die Schleimhaut sulzig, sehr stark geschwollen, die Stimmritze fast verlegt. Die Gaumenmandeln quellen etwas vor, die linke ist groß, feucht, die rechte ebenfalls feucht, mittelgroß. Im Bereiche des rechtsseitigen Gaumenmandelbettes befindet sich eine starke oedematöse Lockerung des Gewebes, das zundrig, schmierig dunkelrot erscheint. Namentlich tiefer im Wurzelgebiet der Vena jugularis besteht überall eine schmierige, z. T. eitrige Gewebsumwandlung, durch welche die ganze rechte Halsseite eingenommen wird. Oft ist die Muskulatur gar nicht mehr zu erkennen. Es finden sich hier regelmäßig begrenzte kleinere, z. T. mit Eiter gefüllte Höhlen, die zwischen den einzelnen Muskelbündeln und dem aufgequollenen Gewebe liegen. Der Rand des rechten Unterkiefers liegt frei im Bereich einer solchen Höhle, der Knochen ist etwas angerauht, des Periostes entblöst. Die Mundschleimhaut ist etwas geschwollen. Auch läßt sie sich vom Kiefer außerordentlich leicht abziehen und es kommen dabei etwas schmierige Massen hervor. Die Luftröhre zeigt oberhalb des Schildknorpels eine sagittale 2 cm lange Oeffnung, welche mit der Außenwelt kommuniziert. Die Schleimhaut ist gerötet. Die paratrachealen Lymphknoten, sowie die der Bifurkation sind geschwollen, schmierig graurot, z. T. schiefrig. In der Bifurkationsdrüse sind 2 kleine Kalkknötchen. Die Schilddrüse ist groß, fest, grobkörnig, ohne Knoten. Die rechte Ohrspeicheldrüse wird herauspräpariert, sie ist schmierig dunkelrot bis graurot verfärbt, zerfallend und z. T. eitrig.

Organgewichte.

Länge	157,5	Milz	220 g
Gewicht	73,5	Nieren	335 g
Herz	495 g	Leber	2098 g
l. Lunge	460 g	Schädel	133/174 mm
r. Lunge	670 g	Schilddrüse	95 g
		Gehirn	1350 g

Pathologisch-anatomische Diagnose.

Schwere rechtsseitige ältere Parotitis mit Phlegmone in der Umgebung des absteigenden Astes der rechten Unterkieferseite mit Arrosion und Zerstörung des Periostes, teilweise auch im horizontalen Aste. Phlegmone der rechten Halsseite, herabsteigend bis zum rechten Schlüsselbein. Zeichen von subacuter, septischer Allgemeininfektion. Ausgedehnte septische Schwellung der chron. gestauten Milz. Starke trübe Schwellung der chronisch gestauten Leber. Trübe Schwellung der Nieren. Kleine Geschwüre der Zunge an der Zungenspitze und am rechten Rand (offenbar Dekubitalgeschwüre). Paramyloidose, hauptsächlich des Herzmuskels und des Gefäßsystems.

Aeltere Endocarditis der Mitralklappen. Chronische Dilatation und Hypertrophie, sowie starke Wandendocardfibrose des linken Vorhofes. Chronische Dilatation der linken, sowie auch der rechten Kammer. Starke Dilatation und Hypertrophie des rechten Vorhofs. Zahlreiche kleine knötchenartige Schwielen des Herzmuskels und starke allgemeine Arteriosklerose. Stärkere Arteriosklerose der Niere mit Schrumpfung der Rinde. Verwachsungen der Leber mit der vorderen Bauchwand. Ascites, Hydrothorax, Hydroepicard. Chronische Stauung beider Lungen. Starke Verwachsung der rechten Lunge. Leichte Schnupftabaksprostata. Chronische Stauung des Magendarmkanals. Atrophie des rechten Hodens, offenbar posttraumatisch. Verkalkter tuberkulöser Herd in den Bifurkationslymphknoten.

Bakteriologische Untersuchung: Abstrich vom Mediastinum ergibt bunte Mischinfektion.

Histologischer Befund.

Herzmuskel.

Fast alle Fasern sind mehr oder weniger feintropfig verfettet. Sie bilden unregelmäßig gebündelte Züge, zwischen welchen z.T. sehr grobe schollige Massen liegen, die teilweise in der Umgebung der Gefässe oder in der Gefäßwand selbst gelegen sind. Wie entsprechende Färbungen zeigen, handelt es sich um Ablagerungen von Amyloid. Neben dieser gewissermaßen groben

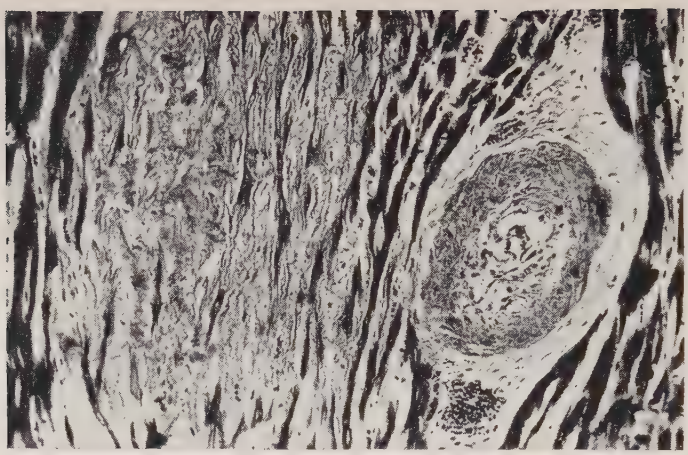

Abbildung 2

Herz: Amyloidose einer Arterienwand, sowie grobe Amyloidablagerung in der Zwischensubstanz mit Atrophie der Muskelfasern.

oder grobscholligen knotigen Amyloidose läßt sich eine zweite Form der Ablagerung feststellen, nämlich eine mehr netzartige. Diese umgibt streng den Sarkolemmschläuchen entlang die Muskelfasern und durchsetzt den Herzmuskel in dissizierender Form. Es entstehen auf diese Weise schwielenartige Gebilde, in welchen die Muskelfasern nur noch ganz dünn, oft sehr stark verfettet, noch mit erhaltener Querstreifung zurückbleiben. Mancherorts geht aber die Muskelfaser allmählich zugrunde (Abbildung 2). Man erkennt nur noch einzelne Teile der kontraktilen Substanz; Muskelkerne oder braunes Pigment wird von den Adventitiazellen aufgenommen. Zwischen den Muskelfasern liegt dann die abgelagerte, schollige, oft bandförmig gestaltete Masse. Die Gitterfasern sind manchmal darin noch darstellbar, ihr Netz scheint vielfach sogar noch verdichtet. Irgendeine zellige Reaktion, etwa entzündlicher Natur, wird nirgends beobachtet. Die zweite Form der Amyloidose ist eine knotenartige. Hauptsächlich sind hier die Gefässe befallen, das Amyloid liegt in der Media der Arteriolen und Arterien, umgibt die Lichtung als breites, unregelmäßig verdichtetes oder auch knolliges Band. Hin und wieder wird die Lichtung derart eingeengt, daß das Gefäß in einen Knoten von Amyloid umgewandelt wird (Abbildung 3). Insbesondere sind an den kleinen Arterien die Ablagerungen außerordentlich dicht und viele dieser Gefäße sind überhaupt verschlossen. Man erkennt sie entweder als rund-

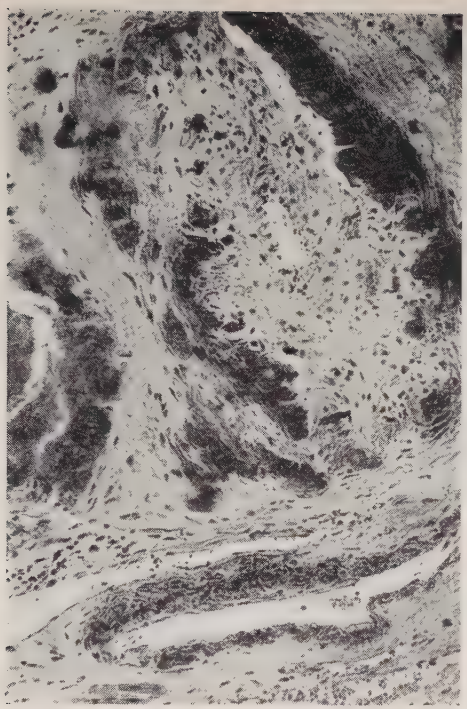

Abbildung 3

Herz: Amyloidose einer Arterienwand mit sek. Intimavermehrung und fortschreitender Obliteration der Gefäßlichtung. Unten leichte Amyloidose einer Vene.

liche Klumpen oder kann sie streckenweise auch im Längsschnitt verfolgen. Sie bilden dann längliche, ganz unregelmäßig, an der Peripherie ausgefranste Schollen. An den größeren Arterien, in denen die ganze Wand durch Amyloidablagerung höchstgradig umgebaut wird, zeigt sich eine schwere Zerstörung der Elastica interna, die nur noch bruchstückweise erhalten geblieben ist. Die Intima ist verdichtet, meistens gewuchert, weist feinfaserige bindegewebige Netze auf, die sich hin und wieder auch in feingegliederte elastische Netze umwandeln. Vielfach treten an der Innenseite der Amyloidschollen mehrkernige Riesenzellen auf, die in kleinen Nischen der Scholle liegen (Abbildung 4). Man kann hier beobachten, wie diese Zellen an die Anwesenheit von neugebildeten Kapillaren gebunden sind. Die Riesenzellen sind 3,4- bis 5kernig, und man kann sich fragen,

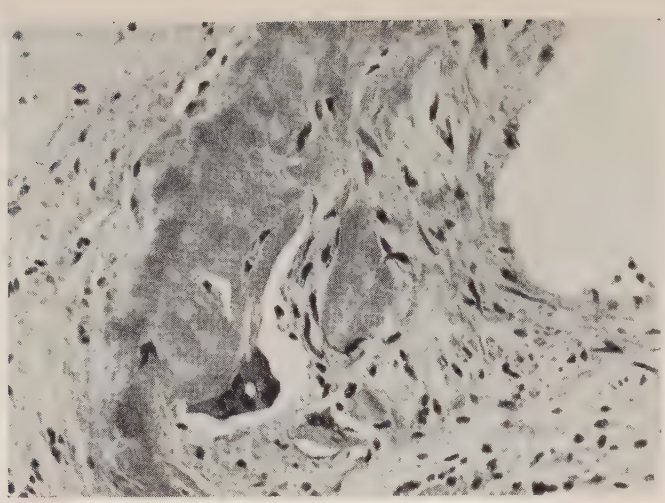

Abbildung 4

Herz: Bildung von Amyloidoklasten: Resorption der Amyloidscholle einer Herzarterie durch Bindegewebe mit Riesenzellbildung.

ob es sich hier nicht um Endothelsprossen handelt, wobei die Riesenzellen endotheliale Riesenzellen wären. Auf alle Fälle ist die Gefäßneubildung in der Gefäßinnenhaut oft eine recht lebhafte. Die Venen werden im allgemeinen weniger als die Arterien befallen, sie sind jedoch nicht frei von Amyloidablagerungen. Es ist nur der Befund hier weniger deutlich. Uebrigens ist es auch oft außerordentlich schwierig bei der Betrachtung eines Gefässes mit Sicherheit zu bestimmen, ob eine Arterie oder eine Vene vorliegt. Namentlich die größeren Venenstämme, die von der Amyloidose befallen sind, werden in ganz ähnlicher Weise wie die Arterien verödet. An einer Stelle findet sich eine hufeisenförmige, in die Länge gezogene Amyloidscholle in einer ursprünglichen Gefäßwand. Zwischen den beiden Aesten liegt ein Zellkomplex bzw. ein Symplasma mit zahlreichen Kernen.

Hin und wieder sind die Amyloidschollen in den Gefäßen nur auf der einen Seite der Wand oder nur auf kurze Strecken abgelagert. Sie betreffen dann meistens die äußeren Schichten und man kann sich fragen, ob nicht hier schon eine weitgehende Resorption stattgefunden hat, denn an solchen Stellen ist dann die Amyloidscholle von der Intima her wie angenagt, es wachsen Fibroblasten in die sich aufsplitternden Amyloidmassen hinein und man trifft hier viele Kapillarsprossen mit Riesenzellen.

Die Amyloidreaktionen sind im allgemeinen alle positiv. Die Kongorotreaktion gibt besonders lehrreiche Bilder. Die Methylviolettreaktion fällt an vielen Stellen noch deutlicher positiv aus. Es sind hier besonders die Anfänge der bandförmigen Ablagerung außerordentlich deutlich darzustellen.

Es werden sämtliche Abschnitte des Herzmuskels gleich befallen. Im Bereich des *Epicards* erreicht die Ablagerung enorme Grade. Es werden hier zumeist grobe Bälkchen gebildet, die z. T. senkrecht zur Herzoberfläche stehen und durch parallel zur Oberfläche gerichtete Bänder und Balken miteinander verbunden erscheinen. Irgendeine präformierte Struktur ist innerhalb dieser großen Ablagerungen nicht festzustellen. Das epicardiale Fettgewebe erscheint bindegewebig verödet. Fibroblasten lassen sich reichlich nachweisen. Bei Elasticafärbung sieht man, daß die elastischen Lamellen oft durch die senkrecht gestellten Amyloidablagerungen hindurchziehen, um dann dort, wo die Scholle aufhört, wieder in früherer Richtung zu verlaufen. In solchen Schwielen sehen dann die elastischen Lamellen wie abgebrochen aus. Die scholligen Gebilde zeigen keinerlei Beziehung zur Gefäßverteilung. Silberfasern kann man darin mit Leichtigkeit darstellen. Betreffs des Faserverlaufs sind keine Verlaufsstörungen festzustellen.

Nieren.

Oft schwerste Amyloidose des vas afferens, *so gut wie keine Ablagerung in den Glomeruli.* Aber auch der Befund am vas afferens ist ein wechselnder. Einzelne Glomeruli sind sklerotisch verödet. An dieser Stelle ist dann in der Glomeruluskapsel oft etwas Amyloid in scholliger Form niedergeschlagen. In der Rinde trifft man im allgemeinen zahlreiche kleine Schrumpfungsherde, mit einzelnen Glomerulussklerosen und Rundzelleninfiltraten. Tubuli sind teilweise nur noch als kümmerliche Kanäle zu erkennen. Die übrigen Tubuli sind weit, das Epithel oft geschwollen und körnig. In den größeren Arterien sind in fleckiger Form Amyloidschollen, oft rosenkranzartig verteilt, in der ganzen Dicke der Wand abgelagert, so daß man hin und wieder fast von einem Kallus sprechen könnte. Sie liegen zuerst in den äußeren Mediabezirken, dringen allmählich durch die ganze Media bis in die Subintima hindurch, wobei das Muskelgewebe schwindet und die Muskelzellen wie durch Druckatrophie zugrunde gehen. Dann entwickeln sich auch kleine ovale oder runde subintimale Polster, ohne daß eine besondere Intimareaktion auftreten würde. Hin und wieder besteht hier ebenfalls außerhalb der Elastica interna, in der Media, eine Art von Granulationsgewebe mit wuchernden Fibroblasten und einzelnen Gefäßen. Das Amyloid wird hier in gleicher Weise wie

im Herzen allmählich aufgelöst, wobei große „Amyloidoklasten“ auftreten. Die Arterien mittleren Kalibers bleiben meistens von Amyloid verschont.

Milz.

Follikelamyloidose mit Uebergang zu Pulpaamyloidose. Auch hier sind die Arteriolen aufs stärkste befallen, vielfach nur noch als Amyloidringe hervortretend. Reichliche Amyloidablagerung in den großen Trabekelarterien, nach der gleichen Art wie in den Nieren, mit nebeneinander gelegenen, mehr oder weniger dichten, gegen die Peripherie zu leicht ausgefransten Schollen. Diese Arterie sieht dann wie von einer Amyloidguirlande umsäumt aus. Hin und wieder trifft man auch hier die typischen subintimalen Polsterbildungen.

Leber.

Stauung mit Stauungszeichnung und Umbau. Kein Gerüstamyloid, sondern lediglich Amyloidablagerung in Arterien und Arteriolen. Stärkste Amyloidablagerungen in den mittleren Abzweigungen der Arteria hepatica. Die Aeste sind oft bis zur Unkenntlichkeit in amyloide Knoten und Trabekel umgewandelt. In der Pfortaderwand nur vereinzelt kleine Amyloidschollen. Das Lebergewebe weist braune Atrophie und einzelne verfettete Zellen in stärker gestauten Gebieten auf, sonst sind keine wesentlichen Veränderungen feststellbar. Das Amyloid reagiert hin und wieder leicht positiv auf die Sudanfärbung.

Pankreas.

Leichte Amyloidose der Gefäße, sie betrifft hier wiederum fast nur Arterien und Arteriolen. Das Pankreas ist fettdurchwachsen, manchmal leicht sklerotisch. Dann und wann Amyloidablagerung im Fettgewebe, wobei Fettkapsel verstärkt ist.

Parotis.

Schwere eitrige Entzündung mit Phlegmone und typischer Gangeiterung, der Prozeß ist im allgemeinen ziemlich frisch, phlegmonös, in die Muskeln der Umgebung ausstrahlend. Hier findet man überall in der Muskulatur, in den umgebenden Lymphknoten, wie auch in der Parotis selbst schwere Amyloidablagerungen in den Gefäßen mit Reserptionserscheinungen; Intimawucherungen, sehr breite Ring- und Schollenbildung, ganz besonders im Bereich der Muskulatur. Es sind also dieselben schweren Amyloidablagerungen feststellbar, wie in den andern Organen. (Abbildung 5.)

Lymphknoten.

Hier sind nur die größeren Arteriolenstämme befallen, währenddem in der Parotis wiederum eine mehr streckenförmige

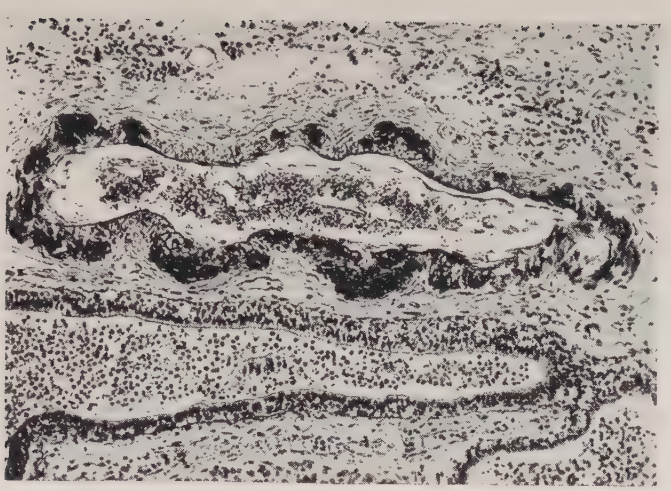

Abbildung 5

Parotis: Schollenförmiges Amyloid einer Arteriolenwand; unten: mit Eiter gefüllter Parotisgang.

und diskontinuierliche Ablagerung beobachtet werden kann. Einzelne Arterien sind überhaupt vollständig bindegewebig obliteriert.

Hoden.

Vollständige Nekrose. Die Kanälchen zum Teil noch erkennbar. Ueberall sehr reichliche Ablagerung von Cholesterintafeln. Die Wand ist bindegewebig verödet, verdichtet, ohne nennenswerte zellige Reaktion. Man trifft hier eine außerordentlich reichliche Amyloidablagerung in der Zwischensubstanz, hauptsächlich in der Kapsel. Die Amyloidablagerungen sind nicht überall an die Gefäße angegliedert. Daneben zeigt sich die übliche Art der Gefäßamyloidose, sowohl um Venen als auch um Arterien.

Hypophyse.

Keine Besonderheiten der Zellzusammensetzung, die angetroffenen Gefäße frei von Amyloid.

Wie beim ersten Fall, handelt es sich hier um eine Paramyloidose kombiniert mit einer allgemeinen Amyloidose. Die allgemeine Amyloidose ist gekennzeichnet durch die Follikelamyloidose der Milz, mit Uebergang zur Pulpaamyloidose. Im Gegensatz zur Schinkenmilz im vorigen Fall, tritt hier die typische

Ablagerung stark in den Hintergrund. Paramyloidablagerungen finden wir im Herzmuskel, wo der Prozeß durch die Mächtigkeit der Schollenbildungen gekennzeichnet ist, in der Niere, Milz, Leber, Pankreas, Parotis und Hoden, stets an Gefäße gebunden.

Als die ersten Fälle von Amyloidose mit atypischer Ablagerung bekannt wurden, nahm man, infolge der Aehnlichkeit bis Gleichheit der färberischen Reaktionen der abgelagerten Massen mit dem Amyloid an, daß es sich um die gleiche Substanz handle. Es ist daher nicht zu verwundern, wenn die Forschung versuchte, die Erklärung für die Entstehung des Amyloids auch auf die Paramyloidose zu übertragen. Wir geben daher im Folgenden einen Abriß über die Ergebnisse der Amyloidoseforschung.

Rudolf Virchow entdeckte im Jahre 1853, daß einige Veränderungen an bestimmten Organen die gleiche Reaktion gaben, wie die von Purkinje so benannten Corpora amylacea im Zentralnervensystem. Diese Organänderungen hatte man schon vorher gekannt, und zwar unter dem Namen des wächsernen oder speckigen Zustandes. Virchows Beobachtungen führten nun dazu für diesen Zustand den Namen „amyloide Degeneration" zu prägen.

Wichtig für die folgenden Forscher war nun einerseits die Aufklärung der chemischen Natur des Amyloids und andererseits das Verständnis der Vorgänge, die zur Amyloidose führen; denn nur durch die Beantwortung und Abklärung dieser beiden Fragen konnte es gelingen, das Amyloidproblem zu lösen.

Die Proteinnatur des Amyloid stand bald nach den Untersuchungen von Friedreich und Kekulé, Krakow, v. Hansen und Leupold fest.

Um die Frage nach dem Zustandekommen des Amyloids zu erklären, war nur der Weg über das Experiment möglich. Da klinische Beobachtungen zeigten, daß langandauernde septische Affektionen bedeutungsvoll sein mußten, war der Versuch mit künstlichen bakteriellen Infektionen zu arbeiten, der nächstliegende. Es gelang dann auch mit Staphylococcus aureus, Bac. pyocyaneus, Bacterium coli, Bacillus tuberculosis und Fäulniserregern Amyloidose hervorzurufen. Spätere Versuche ergaben, daß die lebenden Bakterien keine so unvermeidliche Rolle bei der Amyloidentstehung spielen. Sowohl die Versuchsergebnisse Czernys mit Terpentinöl, als auch die Resultate von Krakow, Nowack, Frank und Lubarsch zeigten, daß mit abgetöteten Bak-

terien und auch Kulturinfiltraten oder sterilem Eiter, die typische Amyloidosereaktion zu erhalten war.

Die neuesten Ergebnisse in der Amyloidoseforschung verdanken wir vor allem Letterer. Nachdem es Kuzcinsky gelungen war, durch exzessive Käsefütterung Amyloid zu erzeugen, nahm Letterer seine früher negativ verlaufenen Eiweißinjektionsversuche wieder auf, und es gelang ihm, mit Caseininjektionen Amyloidose hervorzurufen. Er erkannte, daß das Eiweiß, welches die Versuchstiere (Mäuse) in Injektionen verabreicht erhielten, nicht die Muttersubstanz des Amyloids ist. Er bewies dies durch die Injektion eines Schwefelpräparates (Schwefeldiasporal), das ebenfalls eine Amyloidose erzeugte. Damit war der Beweis erbracht, daß die Amyloidbildung nicht allein durch Eiweiß verschiedenster Natur, sondern auch durch andere, den Protoplasma aktivierenden Substanzen zugehörigen Stoffe angeregt werden kann.

Bei allen diesen Versuchen fällt etwas Gemeinsames auf: es tritt eine erhöhte N-Ausscheidung und Abmagerung der Tiere ein, eine anaphylaktische Kachexie. Erhöhte N-Ausscheidung aber heißt, daß Eiweiß zerfällt. Demnach wäre das Amyloid kein hochmolekulärer Eiweißkörper. Hingegen haben chemische Untersuchungen ergeben, daß das Amyloideiweiß ein den sonst bekannten Proteinen nahestehender, auf alle Fälle hochmolekulärer Eiweißkörper ist. Schmiedeberg glaubte aus seinen Untersuchungen folgern zu können, daß das Serumglobulin als Muttersubstanz des Amyloideiweiß anzusehen ist.

Einen weiteren Schritt zur Lösung des Amyloidproblems machte Letterer, als er erkannte, daß die Amyloidbildung eine echte Praecipitatbildung im Sinne einer Antigen-Antikörperreaktion ist. Loeschke stellte sich dann diesen Vorgang folgendermaßen vor: Die Praecipitatbildung wird je noch dem Immunitätsgrad und je nach dem quantitativen Verhalten von Antigenmenge zu Antikörpermenge an verschiedenen Orten stattfinden. Ueberwiegt die Antikörpermenge im Serum erheblich über das lokal ausgeschwemmte Antigen, so wird die Reaktion am Ort der Antigenbildung, am Krankheitsherd, stattfinden. Das Antigen wird gleich an Ort und Stelle abgefangen. Ueberwiegt das Antigen, so ist die lokale Praecipitation gering, der größte Teil des Antigens wird in das Blut ausgeschwemmt, die Reaktion erfolgt überall in die Gefäßbahn. Bei sehr starkem Antigenüberschuß erfolgt die Reaktion im Gebiet der Antikörperbildung, das heißt in der Milz und im übrigen reticuloendothelialen System. Loeschke hält das Amyloid für einen Spezialfall der serologischen Hyalinausfällung, und zwar ganz besonders charakteristisch für eine Reaktion, die nicht am Orte der Antigenbildung einsetzt, sondern sich primär auf das reti-

culo-endotheliale System, d. h. auf den Ort der Antikörperbildung beschränkt. In diesem Falle werden in erster Linie Milz, Leber und Lymphknoten betroffen. Dabei ist aber die wichtige Frage ungelöst, wie das im Blut kreisende Antigen als hochmolekulares Eiweiß die Gefäßwand durchdringt, um diese Praecipitation im Gewebe hervorzurufen.

Mit der Erklärung Loeschkes läßt sich ein bisher nicht deutbares Versuchsergebnis erklären und eine wichtige Schlußfolgerung ziehen. In Versuchen fand Letterer einen hohen Globulinanstieg im Serum behandelter, aber nicht erkrankter Tiere und einen niederen Globulinspiegel bei amyloidkranken Tieren. Nun ist bekannt, daß die Globuline sich als die hauptsächlichsten Antikörperträger erwiesen haben. Hoher Globulinanstieg im Serum behandelter, aber nicht erkrankter Tiere würde, da man in diesem Falle Globulinanstieg und Antikörpergehalt des Serums gleichsetzen darf, einem Tier entsprechen, das sehr reichlich Antikörper zu bilden imstande ist. Das Tier jedoch mit dem niederen, nicht ansteigenden Globulinspiegel, ist ein schlechter Antikörperbildner und erkrankt an Amyloidose. Letterers Experimente haben ergeben, daß bei gleichbleibender Antigenzufuhr, aber absinkender Praecipitinbildung, die günstigsten Entstehungsbedingungen für eine Amyloidose gegeben sind.

Vergleichen wir nun die auf experimentellem Wege erhaltenen Ergebnisse mit den klinischen Beobachtungen. Der Mensch ist ein schlechter Praecipitinbildner. Amyloidose bekommt er erst nach langem chronischen Krankheitsverlauf, der die gesamten Körperkräfte fortschreitend verbraucht: Tuberkulosen, Tumorkachexien, eitrende Knochenprozesse. Das heißt, die Bedingungen für die Erkrankung sind erst dann gegeben, wenn der Körper den größten Teil seiner Kräfte infolge des über Monate und Jahre hingezogenen Verlaufes einer Krankheit eingebüßt hat. So betrachtet, stellt also die Amyloidose den Ausgang eines Kampfes zwischen der von natürlichen und Immunitätsantikörpern getragenen Resistenz des Organismus und den ihn schrittweise überschwemmenden antigenen Stoffen körpereigener Zerfallprodukte dar.

Wenn man die Entstehung des Paramyloids aus der Entstehung des Amyloids erklären will, so muß man sich nach Letterer folgende Vorstellung machen: Es handelt sich um eine Antigen-Antikörperreaktion, wobei das Antigen überwiegt, die lokale Praecipitation gering ist und der größte Teil des Antigens in das Blut ausgeschwemmt wird.

Bei der allgemeinen Amyloidose ist offensichtlich, daß es sich um eine Praecipitation handelt, denn dort tritt eine Grundkrankheit auf, welche mit Eiweißzerfall einhergeht. Wie schon

in der Einleitung erwähnt wurde, hat man bei der Paramyloidose weder eine Tbc, noch sonst eine mit Zellzerfall verbundene Krankheit festgestellt. Die bis jetzt bekannten Fälle von Paramyloidose haben wir in einer Tabelle zusammengestellt. Bei ihrer Betrachtung fällt auf, daß sich einige Krankheiten oft wiederholen. Von den 39 Fällen, bei welchen eine klinische Diagnose angeführt ist, finden wir 15 mal die Diagnose „Maligner Tumor". (Fall 2, 3, 5, 8, 10, 12, 14, 16, 17, 21, 24, 26, 28, 30, 32, 37, 40.) Als nächst häufigste Krankheit folgt die Nierenerkrankung: Nephritis (Fall 5, 9, 12, 15, 17, 20, 32, 42) arteriasklerotische Schrumpfniere (3), chronische Glumerulonephritis (29), Nierengefäßerkrankung (30), Luische Infektion konnte 3 mal nachgewiesen werden.

Von den 45 in der Tabelle aufgeführten Fällen sind 33 reine Paramyloidosefälle, während 9 einen Uebergang zwischen Amyloidose und Paramyloidose darstellen. Betrachten wir zuerst die reinen Paramyloidosefälle. Die Grundkrankheiten unterscheiden sich hier wesentlich von denen der typischen Amyloidose. Durch sie ist es auch unmöglich, einen ausgedehnten Eiweißzerfall zu erklären. Volland weist darauf hin, daß ein Teil dieser vermeintlichen Grundleiden erst auf dem Boden einer bestimmten erworbenen Abwehrlage des Organismus entstanden sind und deshalb nicht ohne weiteres als primäre Krankheit angesprochen werden dürfen. Es gilt dies vor allem für die Periarteriitis nodosa und für die Endocarditiden. Es ist jedoch nicht zu entscheiden, ob hiermit die kausalgenetischen Zusammenhänge der angeführten Krankheiten mit der Amyloidose erschöpft sind oder ob Stoffwechselzwischenprodukte, deren Auftreten mit diesen Krankheiten zusammenhängt, bei der Amyloidbildung auch eine Rolle spielen.

Volland berichtet über das histologische Bild eines Falles, welches ihn dazu führte, die Entstehung des lokalen und atypischen Amyloids auf allergische Vorgänge zurückzuführen. Erkrankungen wie Periarteriitis nodosa und die Glomerulonephritis entstehen auf einer allergisch-hyperergischen Grundlage. Diese beiden Leiden sind bei einer beträchtlichen Anzahl von atypischen und allgemeinen Amyloidosen nachgewiesen worden. Das gehäufte Vorkommen von Glomerulonephritis hat nun mehrere Autoren veranlaßt, einen ursächlichen Zusammenhang zwischen der Amyloidoseentstehung und dem Nierenleiden anzunehmen. Sie stellen sich den Vorgang folgendermaßen vor: Die Grundlage der Amyloidose ist eine Stoffwechselstörung, die durch die Niereninsuffizienz bedingte Entgiftung oder Ausscheidung harnpflichtiger Substanzen hervorgerufen wird. Nach einer Beobachtung von Amyloidose in einer Schrumpfniere stellte Leupold fest, daß eine Insuffizienz des Gewebes, die in

vermehrten Mengen vorhandenen Schwefelsäuren zu eliminieren, einen wichtigen Faktor darstellt.

Wenn wir die Lokalisation des Amyloids untersuchen, so finden wir, daß von 45 Fällen bei 38 Amyloidablagerungen im Herzmuskel gefunden wurden. Der Herzmuskel spielt hier eine ähnliche überragende Rolle wie bei den allergisch entzündlichen Veränderungen. 2 Punkte weisen auf einen solchen Vorgang hin: einmal die Möglichkeit eines innigen Kontaktes zwischen Gewebe und Antigen beim Endocard, dann ist noch die starke funktionelle Inanspruchnahme beim Herzen gegeben. Strauß weist noch darauf hin, daß man bei der Paramyloidose gerne knötchenförmige Ablagerungen findet und daß eben diese Knötchenbildungen heute mehr und mehr der Ausdruck immunbiologischer allergischer Gewebsprozesse wird. Er führt weiter aus, daß es vor allem Stellen mit trägem Eiweißstoffwechsel sind, also Fett- und Bindegewebe und Muskulatur, an welchen das Amyloid abgelagert wird, während die Stellen mit starkem Eiweißstoffwechsel ausgespart bleiben. Dies könnte etwa darauf hinweisen, daß bei der typischen Amyloidose ein vermehrter Aufbau, bei der atypischen hingegen ein vermehrter Abbau in Betracht zu ziehen sei. Strauß läßt die Frage offen, ob man Nierenleiden, Lues und Alkohol in dieser Hinsicht eine Bedeutung zusprechen darf, daß sie die eiweißabbauende Tätigkeit des Mesenchyms schädigen oder ob ihre Rolle eine andere ist.

Bei Untersuchung der Fälle, bei welchen die Paramyloidose mit einer Amyloidose kombiniert ist, zeigt es sich, daß hier Grundleiden vorkommen, welche mit einem Zellzerfall einhergehen. Als typische Uebergangsfälle können bezeichnet werden: Fall 24, 28, 30, 35, 36, 39, 40, 44, 45. Bei diesen 10 Fällen finden wir als Grundkrankheiten: Carcinom (24, 28, 39, 40), luische Erkrankung in einem Fall (35), eitrige Entzündung (44, 45), Entzündung (36) und 1 Fall, bei welchem keine Grundkrankheit gefunden werden kann. Bei den 9 aufgezählten Fällen begegnen wir 8 mal Krankheiten, die mit eitrigem Zellzerfall einhergehen, genau wie bei der typischen Amyloidose. Bei diesen Fällen kann man annehmen, daß es sich um eine Praecipitationsreaktion im Sinne Letterers handelt.

Wenn man die Krankheiten, welche als Grundleiden bei den typischen Paramyloidosefällen in Frage kommen, betrachtet, so muß man zum Schlusse kommen, daß diesen Krankheiten eine den Gesamtorganismus durch toxische Einwirkung treffende Schädigung, aber das Fehlen einer offensichtlich ausgedehnten Einschmelzung von körpereigenem Eiweiß gemeinsam ist. In diesem einen Punkte also stehen die Grundkrankheiten der Paramyloidose im Gegensatz zu den bekannten Grundleiden der typischen generalisierten Amyloidose (Volland).

Wir haben bis jetzt immer angenommen, daß das Paramyloid chemisch mit dem Amyloid identisch sei. Da bis jetzt eine chemische Untersuchung und Vergleich der beiden Substanzen unmöglich gewesen ist, so bleibt uns als einziger Weg, der uns in dieser Hinsicht näher zum Ziel führen kann, der Vergleich der Färbbarkeit. Bei fast allen Paramyloidosefällen ist bemerkenswert, daß die Farbreaktionen selten typisch ausfallen. Ja es ist sogar eine für das Paramyloid kennzeichnende Reaktion, daß „mehrfache Abweichungen im Ausfall der kennzeichnenden Reaktionen" auftreten. Trotz der morphologischen Gleichheit und der färberischen Aehnlichkeit darf nicht schon auf chemische Gleichheit geschlossen werden. Apitz gibt an, daß auch einzelne der Amyloidreaktionen von Casein, Schleim, Knorpel, elastischen Fasern usw. gegeben werden kann, daß andererseits auch achromatisches Amyloid bekannt ist. Leupolds Ergebnisse beweisen, daß die Amyloidfärbung vom Vorhandensein beigemengter Körper oder besonderer Gruppen des Eiweißkörpers abhängen. Aus dem gleichen Färbungsausfall kann also vielleicht auf eine chemische Beziehung, nicht aber auf die Identität des echten und des Paramyloid geschlossen werden.

Interessant ist in dieser Hinsicht auch das färberische Verhalten des Paramyloids verglichen mit dem Fibrinoid. Beide Körper sind homogen. Sowohl das Fibrinoid, wie das Paramyloid, zeigen eine gewisse Affinität zu Scharlachrot und Sudanfärbungen. In morphologischer Hinsicht haben sie jedoch nichts gemein, denn der netzförmigen bis grobscholligen Amyloidablagerung und der amyloiden Gefäßwandverdickung mit Druckatrophie der Bindegewebsfasern, steht die der Fibrinoidbildung zugrundeliegende Verquellung der Bindegewebssubstanz gegenüber, welche in morphologischer Hinsicht nur zu geringfügiger Strukturveränderung des Gewebes führt. Volland weist darauf hin, daß gerade das atypische Amyloid mehr noch als das typische mit dem Fibrinoid vergleichbar ist, weil es wie dieses im Bindegewebe auch hier wiederum dem allergisch-hyperergischen Gewebsschaden vielfach ähnlich lokalisiert ist. Es ist dies ein Hinweis mehr darauf, daß das Paramyloid auf einer allergisch-hyperergischen Grundlage des Körpers entstehen könnte. Wie wir sehen, sind also einige Unterschiede zwischen Paramyloid und Amyloid im allgemeinen Verhalten festzustellen. Der chemische Nachweis ist aber bis heute noch nicht erbracht worden und wird auch in Zukunft beim jetzigen Stand der Eiweißchemie schwer zu erbringen sein.

Da sich die Paramyloidose nicht technisch, wohl aber nach Ursache und Lokalisation von der Amyloidose deutlich unterscheiden läßt, stellt sich die Frage, ob das Paramyloid nicht eine ganz andere Substanz ist, die sich mit dem Amyloid nur

insofern vergleichen läßt, als es sich auch um eine Eiweißablagerung handelt.

Magnus-Levy fand bei der Untersuchung über den Stoffwechsel der Myelome ein recht großes Amyloidmaterial. Nach seinen Ausführungen trägt die Amyloidose bei multiplen Myelomen ihre besonderen Züge: Amyloid findet sich nie als Massenablagerung in den großen Organen der Bauchhöhle, ebenso sind Schinken- und Sagomilz nie beschrieben worden. Im Schrifttum sind eine große Zahl von Myelomfällen mit verschiedener atypischer Amyloidausbreitung angeführt. Wenn auch Magnus-Levy den Bence-Jones Eiweißkörper nicht für die Muttersubstanz des Paramyloids hält, so spricht er doch die Vermutung aus, daß Bence-Jones Eiweißkörper und Paramyloid in enger genetischer Verwandtschaft stehen.

Aehnlich wie Magnus-Levy, der annahm, daß Amyloid aus dem pathologischen Eiweißstoffwechsel des Knochenmarks entstehe, schließt Apitz aus seinen Untersuchungen, daß die Paramyloidose einen Spezialfall der Eiweißstoffwechselstörungen beim Plasmocytom (Myelom) darstelle. Das Plasmocytom ist durch vermehrte Eiweißbildungen, welche an verschiedenen Orten in Erscheinung treten, gekennzeichnet. So findet man im Urin den Bence-Jones Eiweißkörper, im Blut tritt eine Steigerung des Eiweißgehaltes auf und in den Geweben findet eine Ausfällung von Paramyloid statt. Eine Unterstützung dieser Behauptung stellt die Ablagerungsart des Paramyloids dar, die der eines blutfremden Eiweißes entspricht. Gerade so wie der Körper auf dem Wege über die Nieren sich des Bence-Jones Eiweißkörpers zu entledigen sucht, so wird das pathogenetische Eiweißmaterial in die Gewebe abgeschieden.

Weiterhin behauptet Apitz, daß ohne Plasmocytom kein Bence-Jones Eiweiß vorhanden sei. Ebenso wie kein Plasmocytom ohne Bence-Jones Eiweiß vorkomme, sei bis jetzt kein Fall von Paramyloidose bekannt, bei welchem autoptisch mit Sicherheit Plasmocytom auszuschließen sei. In den bis jetzt veröffentlichten Bearbeitungen von Paramyloidosefällen wurde an einen solchen Zusammenhang nicht gedacht und so fehlen die entsprechenden Untersuchungen des Knochenmarks. Auch in den beiden oben aufgeführten Fällen wurde eine Untersuchung des Knochengerüstes ausgelassen. Es sind jedoch Paramyloidosefälle bekannt, bei welchen sich das Plasmocytom stark bemerkbar gemacht hat und daher gar nicht übersehen werden konnte. Magnus-Levy führt den Fall von Lubarsch an, welcher bei drei Fällen nur einmal das Knochenmark mikroskopierte und dabei reichlich Plasmazellen entdeckte. Apitz fand bei der mikroskopischen Untersuchung des Falles von Strauß eine starke Durchsetzung des Knochenmarks mit Plasmazellen. Brocher gibt bei

der Besprechung seines Falles an, daß Milz, Leber und Knochenmark „reich an Plasmazellen“ seien. An Hand seiner Beobachtung eines extramedullären Plasmocytoms, zeigt Apitz, daß Paramyloid, ebenso wie Bence-Jones Eiweiß, auch bei völlig intaktem Knochenmark entstehen können. Demnach kommt es nur auf das Vorhandensein von Plasmazellen im Körper an, welche als eigentliche Amyloidbildner anzusprechen sind.

Wie Apitz betont, wird nun von besonderer Wichtigkeit sein, daß in Zukunft bei jedem Fall von Paramyloidose das gesamte Skelet nach Plasmocytomen und die übrigen Organe auf Plasmazellen untersucht werden. Erst wenn eindeutige Untersuchungsergebnisse vorhanden sind, kann dann entschieden werden, ob und in welchem Maße die Bildung des Paramyloids von dem Vorkommen der Plasmazellen abhängt.

Zusammenfassung.

Es werden 2 Fälle von ausgedehnter atypischer Amyloidose mit gleichzeitiger Beteiligung von Organen, die normalerweise nur bei typischer Amyloidose befallen werden, beschrieben. Es handelt sich um ein weibliches und ein männliches Individuum, beide im Alter von 62 Jahren.

Die bisherigen Deutungsversuche über die Entstehung des Paramyloids lehnen sich fast immer an die Entstehung des allgemeinen Amyloids an; es wird daher eine kurze Zusammenfassung über die Entwicklung der Amyloidoseforschung gegeben.

Die Paramyloidosefälle werden in 2 Gruppen eingeteilt: 1. in Fälle, bei welchen bei typischer Paramyloidose Uebergänge zu allgemeiner Amyloidose auftreten. Bei diesen Fällen findet man Krankheiten, die mit eitrigem Zellzerfall einhergehen, so daß man annehmen darf, daß es sich um eine Praecipitationsreaktion im Sinne Letterers handelt.

2. in reine Paramyloidosefälle, d. h. nur mit Beteiligung der bei allgemeiner Amyloidose nicht befallenen Organe.

Da das Paramyloid entsprechend den Färbereaktionen und den Grundkrankheiten mit dem Amyloid nicht identisch sein kann, kann die Theorie Letterers, die er an Hand der allgemeinen Amyloidose entwickelt hat, für die 2. Gruppe nicht übernommen werden. Die Krankheiten, die wir bei der reinen Paramyloidose finden, sind so verschieden und gehen ohne Eiweißzerfall einher, so daß wir uns fragen müssen, ob hier die Bezeichnung Grundkrankheit berechtigt ist.

Magnus-Levy und Apitz halten das Amyloid für eine ganz andere Substanz als das Paramyloid, das mit jenem nur soweit

verglichen werden dürfe, als es auch eine Eiweißablagerung darstellt. Apitz zählt das Amyloid zu den 3 wesentlichen Störungen im Eiweißstoffwechsel beim Plasmocytomkranken. Diese Paraproteinosen sind:

a) Bence-Jones Eiweißkörper im Urin.
b) Steigerung des Eiweißgehaltes im Blut.
c) Ausfällung von Paramyloid in den Geweben.

Da bis jetzt kein Grund vorlag, bei Paramyloidose das Knochenmark eingehend zu untersuchen, so wurden bei den bis jetzt veröffentlichten Paramyloidfällen das Knochenmark unberücksichtigt gelassen. Die Ablagerung von Paramyloid beim Plasmocytom belegt Apitz durch eigene Beobachtungen. Bei den beiden in dieser Arbeit beschriebenen Fällen wurden keine Knochenmarksschnitte angefertigt; es kann daher nur auf die Wichtigkeit der Knochenmarksuntersuchungen bei Paramyloidosen hingewiesen werden.

Wie die Tabelle zeigt, werden vor allem ältere Leute von der Paramyloidose betroffen. Nur der Fall eines jugendlichen Individuums ist bekannt. Symptome und klinische Diagnose geben keinen Hinweis auf die Paramyloiderkrankung.

Autor	Jahr der Veröffentlichung	Alter	Geschlecht	Symptome	Klin. Diagnose	Dauer der Erkrankung	Todesursache	Positive Amyloidreaktion
1. Wild	1886	56	♀	—	Lungenemphysem, Herzinsuffizienz.	unbek.	Erysipel	Zunge, Herz, Gastrointestinaltrakt, Lymphknoten, Blase, Lungen, Pericard, Peritoneum.
2. Steinhaus	1902	40	♂	intestinale Haemorrhagien, Dyspnoe, Erbrechen.	Maligner Tumor der Pylorusgegend.	6 Mo.	Tod unter Kollapserscheinungen	Herz, Magen, Pylorus, Darm.
3. Ritter	1908	50	♂	Schmerzen in der Lendengegend und in den Extremitäten, Schwellung der Zunge, Dysphonie, Constipation, Dysphagie.	Zungencarcinom, Inanition. (Anat. Diag.: arteriosklerotische Schrumpfniere.)	2 J.	Bronchopneumonie, Herzinsuffizienz	Zunge, Magen, Darm, Herz(?).
4. Beneke und Böning	1908	—	♂	starke Darmblutungen, Erbrechen, Magenerweiterung.	sek. Anaemie, Herzschwäche.	—	—	Herz, Aorta, Vena cava inf., Art. pulmonalis, Lebervene, Lunge, Pylorus.
5. Hueter	1910	58	♂	Steifheit im Nacken, Schwellung oberhalb der linken Clavicula, Obstipation.	Nephritis, Darmtumor.	nicht angegeben	Nicht angegeben	Darm, einige Thoraxmuskeln, Muskelgruppen an der linken Schulter und linken Schultergegend.
6. Glaus	1917	69	♂	Appetitlosigkeit, allgemeine Schwäche.	—	2 J.	Herzinsuffizienz durch hinzugetretene Pneumonie	Herz, Lunge, Verdauungstrakt, Thyreoidea, Zunge, quergestreifte Muskulatur, Knochen.
7. Beneke	1922	—	—	—	—	—	—	Herz, Sehnen, Ligamenta, Gelenkkapseln, große Venen, Lungenarterien und Lungenvenen.
8. Kann	1922	77	♂	Dysphagie, Oesophaguscarcinom, Oesophagospasmus.	Tabes dorsalis, Arthritis deformans d. rechten Kniegelenks, Oesophaguscarcinom, luische Infektion.	3 Mo.	—	Herz.
9. Königstein	1925	60	♂	Schulterschmerzen, Schmerzen in Armen und Händen, Schwellung der Zunge, Dysphonie, Mundschleimhaut verdickt und stellenweise wund. Faekulantes Erbrechen.	Generalisierte Amyloidose, chron. Nephritis, Erysipel.	2 J.	Pneumonie	Zunge, Herz, Haut, Skeletmuskulatur, Perimysium, Verdauungstrakt, Fettgewebe, Blase, Urethra, Corpus cavernosum des Penis, Vena cava superior.
10. Lubarsch	1927	54	♂	Kopfweh, Schwindel, Lähmungserscheinungen	Myotonie, Sclerodermia, Zungencarcinom, sek. Endocarditis.	8 J.	Herzschwäche	Zunge, Herz, Haut, quergestreifte Muskulatur, Verdauungstrakt, Lymphknoten, Blase, Prostata, Samenstränge, Testes, Nebenhoden, Pharynx, Oesophagus, Lunge, Pleura, Diaphragma, Peritoneum, Dura, Nebennierenrinde, Kapseln und Bänder der Knie- und Hüftgelenke.

Autor	Jahr der Veröffentlichung	Alter	Geschlecht	Symptome	Klin. Diagnose	Dauer der Erkrankung	Todesursache	Positive Amyloidreaktion
11. Lubarsch	1927	66	♀	Hautblutungen, Kopfweh, Dyspnoe.	Thrombopenie, Purpura, Cystopyelitis, Bronchitis.	14 Mo.	Herzschwäche	Zunge, Herz, Haut, Verdauungstraktus, Oesophagus, Lungen.
12. Lubarsch	1927	45	♂	Erbrechen, Appetitlosigkeit, starke Schmerzen nach Nahrungsaufnahme.	Magencarcinom, Nephritis.	7 Mo.	Tod folgte auf Laparotomie	Herz, Verdauungstrakt, Lungen, thorakale, abdominale, inguinale Lymphknoten, Mesenterium, Prostata, Samenstränge, Testes, Epididymis, Milz.
13. Picchini und Fabris	1930	51	♀	Zungenschwellung, Dysphonie und Dysphagie, Dyspnoe, Schwellung der äußeren Genitalien.	Skleromegalie m. multiplen Haemorrhagien und Leukaemie, luische Infektion.	3 J.	Tod folgte auf Tracheotomie, um die Dyspnoe zu beheben	Zunge. Herz, Lippen. Gaumen, Larynx, Trachea, Nackenmuskulatur.
14. Warren	1930	54	♀	Schmerzhafte krebsige Wunden der Zunge und der Wangen.	Leukoplagie d. Zunge mit fragl. beg. Carcinom der Zunge.	20 Mo.	Ohne bestimmten klinischen Grund	Herz, Diaphragma, Magen, Blase, Uterus, Mesenterialgefäße, Skeletmuskulatur, glatte Muskulatur, Wange, Zunge.
15. Larsen	1930	68	♂	Progressive Herzschwäche, generalisierte Arteriosklerose, Nephritis.	Progressive Herzschwäche, generalisierte Arteriosklerose, Nephritis.	unbek.	Allg. Sepsis	Herz, Pulmonalis, Aorta, Vena cava inf., Lungen, Nieren, Nebennieren.
16. Pick	1931	54	♂	Bewegungsstörungen, Schwellung der Zunge, Dysphagie.	Myotonie, Skleroma, Zungencarcinom.	unbek.	Unbekannt	Zunge, Herz, Verdauungstrakt, Lungen, Oesophagus, Pharynx, seröse Häute.
17. Paige	1931	38	♂	Schmerzen in Muskeln, Gelenken und Knochen am ganzen Körper. Starker Gewichtsverlust (Untersuchung des linken Oberschenkels und der rechten Hüfte zeigte keine Tumoren.)	Myelom, Melanose des Colons, chron. Nephritis, sek. Anaemie.	13½ Mo.	Herzschwäche	Knochenmark des Sternums, der Rippen und der Wirbel. Quergestreifte Muskulatur, Herz, Milz, Pankreas, Nieren, Testis, Prostata, Intestinaltrakt.
18. Brocher	1931	70	♀	Geschwollene Beine, Venenentzündung, Darmblutungen.	Myodegeneratio, schwere sek. Anaemie. Verdacht auf klin. nicht nachweisbares Ca. Bronchopneumonie, Cystitis, Cerebralsklerose.	6 Mo.	Herzinsuffizienz	Herz, Leberarterie.
19. Koller	1932	50	♀	Dyspnoe, Anschwellung d. Beine, Herzinsuffizienz.	Herzinsuffizienz, (Coronalsklerose) akutes Lungenoedem, Diabetes.	10 Wo. ca.	Herzinsuffizienz	Herz, Lungen, Zunge.
20. Gottron	1932	46	♀	Schwierigkeit im Gehen und Stehen, Schwellung der Zunge, Dysphonie, Constipation.	Paramyloidose, Nephritis.	3 J.	Nicht angegeben	Zunge, Haut, Skeletmuskulatur, Gastro-Gastrointestinaltrakt.

Autor	Jahr der Veröffentlichung	Alter	Geschlecht	Symptome	Klin. Diagnose	Dauer der Erkrankung	Todesursache	Positive Amyloidreaktion
21. Gerstel	1932	52	♀	Plötzliches Anschwellen v. Kiefer u. Zunge, Dyspnoe, Durchfälle, Lymphknotenanschwellung am Unterkiefer, sehr starker Gewichtsverlust.	Zungencarcinom.	2 J.	Herzschwäche	Zunge, Herz, Verdauungstrakt, Skeletmuskulatur (Nacken und Glutealgegend), Mund, weicher Gaumen, Pharynx, Oesophag, Nackenhaut, Mesenterium, Diaphragma, Adventitia der großen Gefäße.
22. Mollow und Lebell	1932	60	♂	Abdominale Schmerzen, Meteorismus, Constipation; Zungenschwellung, Dysphonie und Dysphagie, Schwierigkeit im Gehen.	Paralysis agitans, Muskelhypertonie, Stenose des Colon sigmoides. Ulcus cruris.	16 Mo.	Herzschwäche	Zunge. Herz, Gastrointestinaltrakt, Skeletmuskulatur, Haut, Diaphragma.
23. von Bonsdorf	1933	51	♂	Steifheit der Zunge, ausgedehnte Tumoren um Gelenke.	Lokale Amyloidose.	1½ J.	Bronchopneumonie	Zunge, Mund, Sehnen, Knochen, axilläre Lymphknoten.
24. Strauss	1933	72	♂	Neigung zur Verstopfung, Dyspnoe, Verdickung der Halslymphknoten.	Lungentumor, allg. Carcinose.	1 J.	Nicht angegeben	Herz, Epicard, Pericard, Adventitia der Aorta, Arteria und Vena femoralis, Milz, Knochenmark, Lymphknoten, Lungen, Zungen, weicher Gaumen, Appendix, Blase.
25. Michelson und Lynch	1934	54	♂	Schmerzen in der Lumbalgegend und in den Gelenken, begrenzte Bewegungsfähigkeit; Schwellung der Zunge, Dysphonie, Constipation.	Paramyloidose.	1½ J.	Darmhaemorraghie, Ileus	Haut, buccale und anale Mucosa (schon klin. diagnostiziert), Zunge.
26. Budd	1934	75	♂	Haematurie.	Blasencarcinom.	10 Mo.	Nicht angegeben	Herz.
27. Gaupp	1934	53	♀	Schwäche, Müdigkeit, Schwierigkeit im Gehen.	Nicht angegeben.	2 J.	Plötzlicher Tod	Zunge, Herz, Haut, cervicale Lymphknoten, Aorta, Lungenarterien, Skeletmuskeln, Uterus, Nieren.
28. Perla und Gross	1935	53	♀	Dyspnoe, Husten, Brustschmerzen, Gewichtsverlust, Schwäche.	Lungencarcinom, congestive Herzschwäche.	einige Mo.	Plötzlicher Kreislaufkollaps	Zunge, Herz, Gastrointestinaltrakt, Leber. Milz, Nieren, Lungen, Diaphragma, Uterus, Mediastinum.
29. Perla und Gross	1935	16!	♀	Gelenkschmerzen, Müdigkeit, Dyspnoe, Herzklopfen, gelegentlich geschwollene und gerötete Gelenke.	Chron. Glomerulonephritis mit Niereninsuffizienz u. Uraemie.	12 J.	Herzinsuffizienz	Nieren, Nebennieren, Leber.
30. Perla und Gross	1935	63	♀	progressive Asthenie, Constipation, Appetitlosigkeit, starker Gewichtsverlust. Häufige Diarrhoe mit wäßrigen u. blutigen Stühlen, schwere Kopfschmerzen, Verlust des Gedächtnisses. In letzter Zeit epigastr. Schmerzen.	Carcinom des Gastrointestinaltraktes, Arteriosklerose d. Coronargefäße, Nierenerkrankung und Uraemie.	—	—	Herz, Milz, Nieren, Nebennieren.

Autor	Jahr der Veröffentlichung	Alter	Geschlecht	Symptome	Klin. Diagnose	Dauer der Erkrankung	Todesursache	Positive Amyloidreaktion
31. Reimann, Kouky und Eklund	1935	41	♀	Schmerzen in den Extremitäten, Schwellung der Zunge, Dysphagie, Dysphonie, Dyspnoe, Amenorrhoe.	Amyloidose.	2 J.	Peritonitis	Zunge, Herz, Lunge, Oesophagus, Clitoris, Vulva, Vagina, Uterus, Mediastinum.
32. Ferris	1936	78	♂	Dringliche und häufige Nocturia und Dysuria.	Blasenfistel, Blasencarcinom. (Chron. Nephritis, anat. Diagnose.)	1½ J.	Uraemie	Lunge.
33. Ferris	1936	52	♂	Dyspnoe bei Anstregung, leichte Ermüdbarkeit, Nachtschweiß, Schwellung und Pulsation der Leber, chron. Husten mit starkem Auswurf; Oedem der unteren Extremitäten.	—	1 J.	-	Herz, Lungen, Milz, Pankreas, Diaphragma, Lymphknoten.
34. Weber, Cade, Stott und Pulvertaft	1937	48	♀	Schmerzen in den Fingern und Schultern, Schwellung der Zunge und des Nackens, Dysphonie, Abgeschlagenheit, intermittierendes Hinken.	Paramyloidose.	28 Mo.	Pat. nach Zungenresektion aus Spital entlassen	Keine Autopsie!
35. Volland	1935	61	♀	Mattigkeit, Kurzatmigkeit, Oligurie, Oedeme.	Asthma cardiale, Stenocardie, Aortenlues. chron. Myocardschädigung, Periarteriitis nodosa.	1½ J.	Kreislaufschädigung	Leber, Herz, Nieren, mesenteriale u. paraportale Lymphknoten
36. De Navasquez und Treble	1938	36	♂	Diarrhoe, Muskelschwäche, Dyspnoe, Schwindelgefühl bei Anstrengungen.	Beriberi, Enteritis chronica.	26 Mo.	Herzschwäche, Streptokokkenpharyngitis	Herz, Darm, Hinterwurzeln, sympath. Ganglien, periphere Nerven, Schilddrüse, Testes, Milz, Arteriolen allg.
37. Haenisch	1938	58	♀	Carcinom der Blase, Papillomatose der Blase. Myocarditis, Bronchopneumonie.	—	—	Herzschwäche	Herz, Zunge, Harnblase.
38. Kolletsky u. Stecher	1938	61	♀	Schwellung der Gelenke, begrenzte Bewegungsfähigkeit; Bruch d. rechten Hüfte, Zungenschwellung.	Paramyloidose.	14 J.	Bronchopneumonie	Zunge, Herz, Skeletmuskeln, Darm, Gelenke, Knochen, Sehnen, Vagina, Lippen.
39. Bürümceckcy	1938	50	♀	Geschwollene Beine, angeschwollener Leib, Dyspnoe.	Myodegeneratio cordis, Herzinsuffizienz. Pleuraerguß.	14 Mo.	Herzinsuffizienz	Herz, Coronararterien. Lungen, Zunge, Diaphragma, Uterusgefäße, Mm quadriceps und biceps, Leber, Milz, Speicheldrüsen, Oesophagus, Submucosa des Magens, Darm, Harnblase, Gefäße des Ovars, Nebennieren.

Autor	Jahr der Veröffentlichung	Alter	Geschlecht	Symptome	Klin. Diagnose	Dauer der Erkrankung	Todesursache	Positive Amyloidreaktion
40. Holle	1940	76	♀	Kurzluftigkeit, blutiger Auswurf, schlechter Appetit, saures Aufstoßen und Brechreiz.	Carcinom mit unbekanntem Sitz, Lebermetastasen, Lymphangitis carcinomatosa d. Lunge.	8 Mo. ca.	—	Lungen, Lymphknoten, Leber, Milz, Niere, Nebenniere. Pankreas, Herz, Gefäße.
41. Kalbfleisch	1940	59	♂	Unbest. Herzbeschwerden.	Starke Herzvergrösserung ohne Erhöhung d. arteriellen Druckes. (Weitere klin. Daten nicht veröffentlicht.)	—	—	Herz, Aorta, Prostata, Nebennierengefäße, Art. hepatica, Niere.
42. Kalbfleisch	1940	47	♂	Taubsein in den beiden oberen Extremitäten, Unmöglichkeit Gegenstände zu halten, Reißen in beiden Schultern. Atemnot beim Laufen und Treppensteigen, unregelmäßiger Herzschlag, Oedem d. rechten Knöchelgegend, später beider Unterschenkel, Nierenentzündung.	Pyonephrose, Uraemie, uraem. Pleuritis, uraem. Pericarditis.	6 Mo. ca.	—	Herz, (Endo-, Myo-, Epicard), kleine Arterien.
43. Kalbfleisch	1940	66	♂	Grippe, Lungen- und Rippenfellentzündung, die vereiterte. Anschließend Op. Große Schwäche, Anschwellung der Füße, Blutsenkungsreaktion beschleunigt. Im Urin Eiweiß.	Verdacht auf Tumor der rechten Niere.	3 J.	Plötzlicher Tod	Herz, Nierenarterien, Art. hepaticaäste, Hülsen- und Pinselarterien der Mitz, kleine und kleinste Arterien des Pankreas, des Magendarmkanals, der Skeletmuskulatur und des Femumarkes.
44. Widmer	1942	62	♀	Ständige Schmerzen im Oberbauche, Rheumatismus seit vielen Jahren. In letzter Zeit Abdominalbeschwerden, Magenbrennen.	Chron. eitrige Cholecystitis und Cholelithiasis, chron. Pankreatitis, Mesenteriallymphom, Aspirationspneumonie.	7 J.	Kreislaufinsuffizienz	Herz, Leber, Milz, Nieren, Nebennieren, Lunge, Pankreas, Halslymphknoten.
45. Widmer	1942	62	♂	Symptome eines eiternden Abszesses in der Gegend des Kieferwinkels.	Halsphlegmone, Glottisoedem, Asthma cardiale.	14 T.	Kollaps	Herz, Niere, Milz, Leber, Pankreas, Parotis, Hoden.

Literaturverzeichnis

Apitz K.	Die Paraproteinosen (Ueber Störungen des Eiweißstoffwechsels bei Plasmocytom) V-A. 306: 631 (1940).
Beneke. R.	Ueber lokale Amyloidose des Herzens. Zbl. Path. 33: 240 (1922/23).
Beneke u. Böning	Ein Fall v. lokaler Amyloidose des Herzens. Beitr. Path. Anat. 44: 362 (1908).
v. Bonsdorf	Zur Kenntnis der atypischen Amyloidose. Arb. path. Inst. Helsingfors 7: 369 (1933).
Brocher, E. W.	Beitrag zur Kenntnis genetisch ungewöhnlicher Herzinsuffizienz u. atypischer Mediaamyloidose. Klin. Wschr. 10: 1723 (1931).
Budd	Primary amyloid disease of the heart. Amer. J. Path. 10: 299 (1934).
Bürgi, U.	Ueber einen Fall v. solitärem Amyloidtumor des Scheitelbeins. Frankf. Zschr. Path. 50 (1937).
Bürümceckci, K.	Mitteilung eines Falles von atypischer Amyloidose. V-A. 302: 607 (1938).
Domagk	Untersuchungen über die Bedeutung des reticulo-endothelialen Systems für die Vernichtung von Infektionserregern und für die Entstehung des Amyloids. V-A 253 (1924).
Ferris	Amyloidosis of lungs and heart. Amer. J. Path. 12: 701 (1936).
Gerstel, H.	Ueber atypische Lagerung des Amyloids, usw. V-A 283: 466 (1932).
Glaus, A.	Ueber multiples Myelom mit eigenartiger, z. T. krystallähnlicher Zelleinlagerung, kombiniert mit Elastose und ausgedehnter Amyloidose und Verkalkung. V-A 223: 301 (1917).
Gaupp, A.	Ein Fall v. generalisierter atypischer Amyloidose. Med. Diss. München 1934.
Gottron	Archiv f. Dermat. u. Syph. 166:584 (1932).
Grayzel	Amyloidosis experimental studies. Arch. of Path. 17: 50 (1934).
Haenisch, R.	Ein Fall v. Paramyloidose. Frankf. Zschr., Path. 52: 107 (1938).
Holle, G.	Beitrag z. Amyloidproblem, Beitr. path. Anat. 105 (1940).
Huebschmann	Ueber Herzamyloid. V-A 187 (1907).
Hueter, C.	Ungewöhnliche Lokalisation der Amyloidsubstanz in einem Fall von multiplem Myelom. Beitr. path. Anat. 49: 101 (1910).
Kann, G.	Ein Fall von isolierter Amyloidose des Herzens. V.-A. 227: 22 (1922).

Koller, F.	Ueber atypische Amyloidose als Ursache von Herzinsuffizienz. Schweiz. med. Wschr. 1:522 (1932).
Kolletsky und Stecher	Primary systemic amyloidosis. Archives of Path. 27:267 (1939).
Königstein, H.	Ueber Amyloid der Haut. Arch. Dermat. 148:353.
Larsen, R. M.	A pathological study of primary myocardial amyloidosis. Amer. J. Path. 6:147 (1934).
Letterer, E.	Studien über Art und Entstehung des Amyloids. Beitrag path. Anat. 75 (1926).
Letterer, E.	Neue Untersuchungen über die Entstehung des Amyloids. V.-A. 293:34 (1934).
Leupold, E.	Amyloid und Hyalin. Lubarsch-Ostertag Ergebnisse d. allg. Path. 21:120 (1925).
Loeschke	Vorstellungen über das Werden von Hyalin u. Amyloid. Beitr. path. Anat. 77 (1927).
Lubarsch, O.	Zu Kenntnis ungewöhnlicher Amyloidablagerungen. V.-A. 293:34 (1934).
Magnus-Levy	Zschr. klin. Med. 116:510 (1931).
Mollow u. Lebell	Wien. Arch. F. inn. Med. 22:205 (1932).
Michelson und Lynch	Arch. f. Dermat. u. Syph. 29:805 (1934).
Paige, B. H.	A case of myeloma with unusual amyloid deposition. Amer. J. Path. 7:691 (1931).
Perla u. Groß	Atypical amyloid disease. Amer. J. Path. 11:93(1935).
Picchini u. Fabris	Zbl. Path. 271 (1931).
Pick	Klin. Wschr. 32:1515 (1931).
Reimann, Kouky und Eklund	Primary amyloidosis limited to tissue of mesodermal origin. Amer. J. Path. 11:977 (1935).
Ritter, E.	Ein Fall von ausgedehnter Hyalinbildung in Arterien. V.-A. 192:536 (1908).
Steinhaus, F.	Ueber eine seltene Form von Hyalin und Amyloid infiltration im Zirkulations- und Digestionsapparat. Z. kl. Med. 45:375 (1902).
Strauß, A.	Ueber Paramyloidose. V.-A. 291:219 (1933).
Volland	Periarteriitis nodosa mit atypischer Amyloidose nach luischer Infektion. Beitr. path. Anat. 96:81 (1935).
Volland	Zur Kenntnis der atypischen und lokalen Amyloidose. V.-A. 298:660 (1937).
Warren	Amer. J. Path. 6:161 (1930).
Wild, C.	Beitrag zur Kenntnis der amyloiden und hyalinen Degeneration des Bindegewebes. Beitr. path. Anat. 1 (1886).

Herrn Prof. Dr. F. Roulet danke ich für die Ueberlassung der Präparate und für seine Hilfe und Förderung der vorliegenden Arbeit.